

دانشگاه علوم پزشکی و خدمات بهداشتی درمانی شهید صدوقی یزد
دانشکده پزشکی (پردیس)

گروه علوم تشریح و بیولوژی دانشکده پزشکی

آناتومی تنه

(ابدومن (شکم))

تهیه و تنظیم:
دکتر مرتضی انوری

فهرست

- دیواره شکم: ۶.....
- دیواره قدامی شکم: ۶.....
- فاسیایها: ۶.....
- عضلات دیواره قدامی شکم: ۷.....
- عضله مایل خارجی: ۷.....
- عضله عرضی شکم: ۱۰.....
- عضله مستقیم شکمی (رکتوس): ۱۰.....
- غلاف رکتوس: ۱۱.....
- اعصاب دیواره قدامی شکم: ۱۲.....
- شریان ها، ورید ها و عروق لنفاوی دیواره های قدامی و جانبی شکم: ۱۲.....
- مجرای (کانال) اینگوینال: ۱۴.....
- مثلث اینگوینال: ۱۶.....
- طناب اسپرما تیک: ۱۶.....
- اسکروتوم، بیضه و اپیدیدیم: ۱۷.....
- دیواره خلفی شکم: ۲۰.....
- عضلات دیواره خلفی شکم: ۲۰.....
- عضلات پسوآس کوچک و بزرگ: ۲۰.....
- عضله مربع کمری: ۲۰.....
- عضله ایلیاکوس: ۲۱.....
- پوشش فاسیایی و صفاقی دیواره های شکم: ۲۱.....

- ۲۲ فتق‌های شکم:
- ۲۲ فتق اینگوینال غیرمستقیم:
- ۲۳ فتق اینگوینال مستقیم:
- ۲۴ فتق رانی (فمورال):
- ۲۴ سایر فتق‌ها:
- ۲۶ حفره شکم:
- ۲۶ صفاق (پریتونئوم)(peritoneum):
- ۲۷ رباط‌ها، چادرینه‌ها و مزانترهای صفاقی:
- ۲۹ بن‌بست‌ها، کیسه‌ها، فضاها و ناودان‌های صفاقی:
- ۳۰ بن‌بست‌ها یا حفره‌های دوازدهه‌ای:
- ۳۰ فضاهای ساب‌فرنیک:
- ۳۱ ناودان‌های پاراکولیک:
- ۳۱ عصب دهی صفاقی:
- ۳۱ دستگاه گوارش:
- ۳۲ مری (ازوفاگوس):
- ۳۲ معده (stomach):
- ۳۵ روده کوچک:
- ۳۵ دوازدهه:
- ۳۵ بخش اول دوازدهه (قسمت فوقانی):
- ۳۶ بخش دوم دوازدهه (قسمت نزولی):
- ۳۶ بخش سوم دوازدهه (قسمت افقی):
- ۳۷ بخش چهارم دوازدهه (قسمت صعودی):
- ۳۸ ویژگیهای دوازدهه:

- ۳۹.....مزانتر روده باریک:
- ۳۹.....دیورتیکول مکل:
- ۴۰.....روده بزرگ:
- ۴۰.....سکوم:
- ۴۱.....آپاندیس:
- ۴۲.....کولون صعودی:
- ۴۲.....کولون عرضی:
- ۴۳.....کولون نزولی:
- ۴۳.....خون‌رسانی شریانی دستگاه گوارش:
- ۴۴.....شریان سلیاک:
- ۴۵.....شریان مزانتریک فوقانی:
- ۴۷.....شریان مزانتریک تحتانی:
- ۴۷.....شریان مارژینال (قوس دروموند):
- ۴۷.....تخلیه وریدی دستگاه گوارش:
- ۴۸.....ورید پورت (ورید باب کبدی):
- ۴۹.....آناستوموزهای پورتوکاورل (پورتوسیستمیک):
- ۵۰.....عروق لنفاوی:
- ۵۲.....عصب دهی:
- ۵۴.....عصب اسپلانکنیک کمری و خاجی:
- ۵۵.....عقدده ها و شبکه جلوی مهره‌ای در شکم:
- ۵۵.....(ج) شبکه‌های پوگاستریک فوقانی:
- ۵۷.....عصب دهی سمپاتیک معده: (T6-T9)
- ۵۸.....اعضای فرعی گوارش:

۵۸	کبد:
۶۰	مجاری صفراوی:
۶۲	لوزالمعده (پانکراس):
۶۴	طحال:
۶۵	دستگاه ادراری:
۶۵	کلیه‌ها:
۶۷	حالب:
۶۹	غدد فوق کلیوی:
۷۰	ساختارهای موجود بر روی دیواره خلفی شکم:
۷۰	آنورت:
Error! Bookmark not defined.	شریان‌های ایلیاک مشترک، خارجی و داخلی:
۷۱	وریدها:
۷۱	ورید اجوف تحتانی:
۷۳	ورید مزانتریک تحتانی:
۷۳	ورید طحالی:
۷۳	ورید مزانتریک فوقانی:
۷۳	عروق لنفاوی:
۷۴	اعصاب:
۷۴	شبکه کمری (لومبار):
۷۶	شبکه آنورتی:
۷۶	درد شکمی سوماتیک:

دیواره شکم:

حدود دیواره شکم عبارت‌اند از:

فوقانی: دیافراگم که حفره شکم را از حفره قفسه سینه جدا می‌کند.

تحتانی: دهانه لگن که حفره شکم را در امتداد حفره لگن قرار می‌دهد.

قدام: بخش تحتانی قفسه سینه در بالا و عضلات و فاسیاهای رکتوس شکم، مایل داخل و عرضی شکم

در پایین.

خلف: ۵ مهره کمری و دیسک بین مهره‌ای آن‌ها در خط وسط، در دو طرف دنده دوازدهم، بخش

فوقانی لگن استخوانی، عضلات پسوآس، عضلات مربع کمری و فاسیای تورا کولومبار، عضلات ایلیاکوس در

بخش فوقانی لگن استخوانی.

دیواره قدامی شکم:

جدار شکم از سطح به عمق شامل عناصر زیر می‌باشد:

پوست، فاسیای سطحی (لایه چربی و غشایی)، فاسیای عمقی، عضلات، فاسیای ترنسورسالیس، چربی خارج

صفاقی و فاسیای جداری می‌باشد.

فاسیاهای:

فاسیای سطحی شامل ۱- لایه چربی سطحی یا فاسیای کمپر^۱ و ۲- لایه غشایی عمقی یا فاسیای اسکارپا^۲ می‌باشد.

لایه چربی در امتداد چربی سطحی بر روی بخش‌های دیگر بوده و امکان دارد ضخامت آن بسیار زیاد باشد. لایه

غشایی نازک است و با عبور به طرفین و بالا کم کم محو می‌گردد (به ترتیب در امتداد فاسیای سطحی کمر و

قفسه سینه قرار می‌گیرد) این لایه در پایین از جلوی رباط اینگوینال می‌گذرد و به فاسیای عمقی ران متصل

می‌شود. فاسیای غشایی در پایین و خط وسط به استخوان عانه متصل نمی‌گردد بلکه یک غلاف لوله‌ای بنام

فاسیای باک برای آلت یا کلیتوریس ایجاد می‌کند. در پایین (پرینه) این لایه وارد دیواره اسکروتوم (یا لب‌های

بزرگ) می‌گردد. این لایه در این محل فاسیای کول^۳ نامیده می‌شود که در خلف به جسم و لبه خلفی غشاء

پرینه متصل می‌شود و در طرفین به لبه‌های قوس عانه متصل می‌گردد.

در اسکروتوم لایه چربی فاسیای سطحی به شکل لایه نازکی از عضله صاف تحت عنوان عضله

دارتوس^۴ بوده و در ناحیه ران‌ها در امتداد لایه چربی زیرپوستی می‌باشد.

فاسیای عمقی در دیواره شکم تنها یک لایه نازک از بافت همبند می‌باشد که عضلات را احاطه

می‌نماید که درست در عمق لایه غشایی فاسیای سطحی واقع شده است.

¹ - Facial of camper

² - Scarpa's pascia

³ - Colle's fascial

⁴ - Dartos muscle

فاسیا ترانسورسالیس (عرضی) لایه نازکی از فاسیا می‌باشد که عضله عرضی شکم را احاطه می‌نماید و در امتداد لایه مشابهی واقع می‌شود که دیافراگم و عضله ایلیاکوس را احاطه می‌نماید. فاسیا ترانسورسالیس، فاسیا دیافراگماتیک، فاسیا ایلیاکوس و فاسیای لگنی یک لایه را تشکیل می‌دهند که حفرات شکم و لگن را احاطه می‌کند. غلاف فمورال برای عروق رانی در اندام تحتانی از فاسیا ترانسورسالیس و فاسیا ایلیاکوس (که عضله ایلیاک را احاطه می‌نماید) تشکیل می‌شود.

چربی خارج صفاقی لایه نازکی از بافت همبند می‌باشد که حاوی مقداری چربی بوده و بین فاسیا ترانسورسالیس و صفاق جداری واقع شده است. دیواره‌های شکم با صفاق جداری مفروش شده است. این لایه غشاء سروزی نازکی می‌باشد که در پایین در امتداد صفاق جداری احاطه کننده لگن واقع می‌شود.

عضلات دیواره قدامی شکم:

عضلات دیواره قدامی شکم شامل عضلات مستقیم شکمی، مایل خارجی شکم، مایل داخلی شکم و عرضی شکم می‌باشد. عضلات دیواره قدامی طرفی شکم از سه لایه نازک و پهن تشکیل شده‌اند که در جلو به شکل یک آپونوروز (نیام) می‌باشند. از خارج به داخل این عضلات شامل مایل خارجی، مایل داخلی و عرضی شکم^۱ هستند. همچنین در طرفین خط وسط عضله مستقیم شکمی (رکتوس ابدومینوس)^۲ قرار دارد. سه عضله اول به سمت جلو آمده و عضله مستقیم شکم را احاطه می‌نمایند و در نتیجه غلاف رکتوس را ایجاد می‌کنند. در بخش تحتانی غلاف رکتوس و در جلوی عضلات رکتوس معمولاً یک جفت عضله کوچک بنام عضله هرمی^۳ قرار دارد.

الیاف تحتانی عضله مایل داخلی در پایین عضله کرماستر^۴ را می‌سازند که به سمت پایین می‌آید و به شکل یک پوشش طناب اسپرماطیک را فرامی‌گیرد و به اسکروتوم وارد می‌گردد.

عضله مایل خارجی:

این عضله یک صفحه عضلانی نازک و پهن می‌باشد که منشأ آن از سطح خارجی هشت دنده تحتانی می‌باشد و انتهای آن توسط یک نیام پهن به زائده گزیفوئید، خط سفید (لینا آلبا)، ستیغ عانه، تکمه عانه و نیمه قدامی ستیغ ایلیاک می‌چسبد. اغلب الیاف خلفی که به سمت ستیغ ایلیاک می‌آیند کنار خلفی آزاد را ایجاد می‌نمایند. در نیام عضله مایل خارجی درست در بالا و خارج تکمه عانه یک شکاف مثلی شکل وجود دارد که حلقه اینگوینال سطحی^۵ اطلاق می‌گردد. طناب اسپرماطیک در مردان و رباط گرد رحمی در زنان از داخل این حلقه عبور می‌نماید.

1- Transversus

2- Rectus abdominus

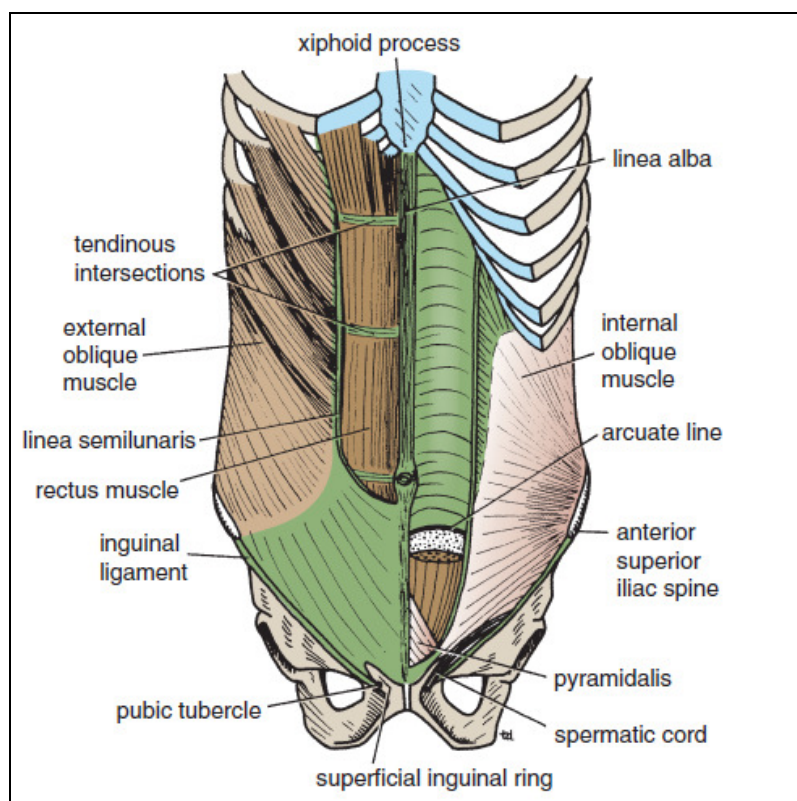
3- Pyramidalis muscle

4- Cremaster muscle

5- Superficial inguinal ring

کنار تحتانی نیام از بین خار خاصره‌ای قدامی فوقانی و تکمه پویس بر روی خود به عقب برمی‌گردد و رباط اینگوینال^۱ را ایجاد می‌نماید. از انتهای داخلی این رباط، رباط لاکونار^۲ به عقب و بالا و به سمت خط شانهای (پکتینه آل)^۳ بر روی شاخ فوقانی پویس می‌رود. لبه تیز، آزاد و هلالی شکل رباط لاکونار کنار داخلی حلقه رانی را تشکیل می‌دهد. رباط لاکونار بعد از رسیدن به خط شانهای در امتداد ضریع ضخیم شده تحت عنوان رباط شانهای (پکتینه آل یا کوپر) قرار می‌گیرد.

بخش خارجی لبه خلفی رباط اینگوینال مبدأ بخشی از عضلات مایل داخلی و عرضی شکم می‌باشد. فاسیای عمقی ران تحت عنوان فاسیای لاتا^۴ به کنار تحتانی و گرد رباط اینگوینال متصل می‌گردد. عصب دهی عضلات مایل داخلی، خارجی و عرضی شکم بر عهده الیافی از شش عصب سینه‌ای تحتانی و اعصاب ایلوهیپوگاستریک و ایلواینگوینال (L₁) می‌باشد.

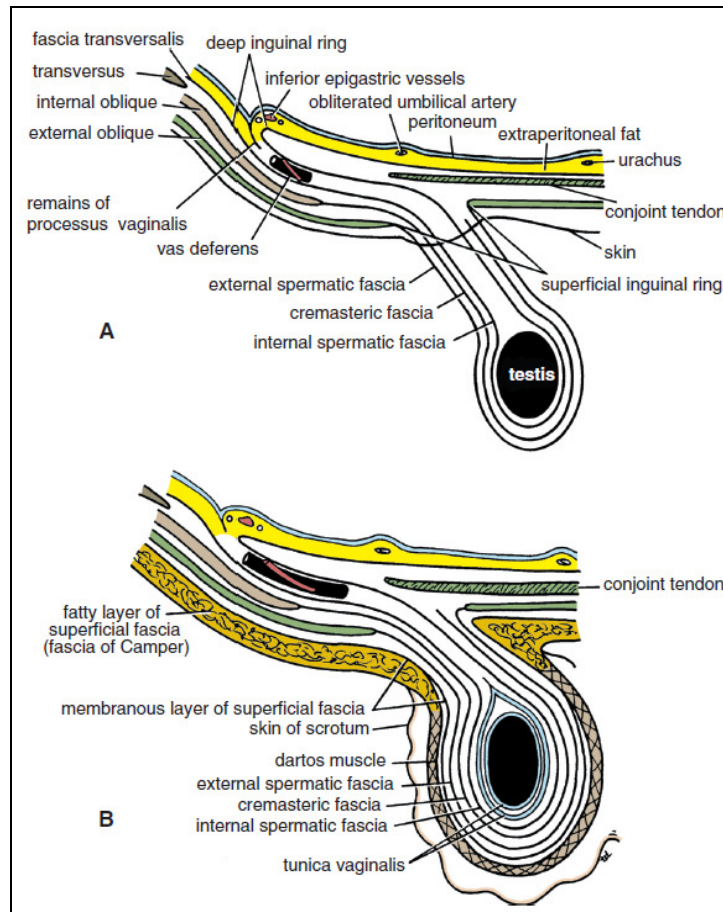


شکل ۱-۳: نمای قدامی لایه‌های مختلف دیواره قدامی شکم در سمت چپ. بخشی از دیواره قدامی برداشته شده تا عضلات رکتوس و مایل داخلی مشاهده شوند.

عضله مایل داخلی: عضله مایل داخلی نیز یک صفحه عضلانی پهن و نازک می‌باشد که اغلب الیاف آن عمود بر عضله مایل خارجی واقع شده‌اند. مبدأ این عضله از فاسیای تورا کولومبار، $\frac{2}{3}$ قدامی سیتیگ ایلیاک و $\frac{2}{3}$ خارجی رباط اینگوینال می‌باشد. سپس الیاف به سمت جلو و بالا می‌روند و به کنار تحتانی سه یا چهار دنده تحتانی و غضروف‌های آن‌ها، زائده گزیفوئید، خط سفید (لینا آلبا) و سمفیز پویس ختم می‌گردند.

- 1- Reflected part of inguinal ligament
- 2- Lacunar ligament
- 3- Pectineal line
- 4- Fascia lata

عضله مایل داخلی دارای یک کنار تحتانی آزاد می‌باشد که بر روی طناب اسپرماتیک (یا رباط گرد رحم) قوس می‌زند و سپس در پشت آن به طرف پایین می‌آید تا به ستیغ عانه و خط شانه‌ای متصل گردد. پایین‌ترین الیاف تاندونی در نزدیکی انتهای خود به الیاف مشابه از عضله عرضی شکم متصل می‌گردند و وتر مشترک ۱ (مختلط) را تشکیل می‌دهند که در داخل به خط سفید متصل می‌گردد ولی کنار خارجی آن آزاد می‌باشد. طناب اسپرماتیک (یا رباط گرد رحم) موقع عبور از زیر کنار تحتانی عضله مایل داخلی، تعدادی از الیاف عضلانی را همراه با خود می‌برد که عضله کرماستر نامیده می‌شود. فاسیای کرماستریک مجموعه این عضله و فاسیای آن می‌باشد.

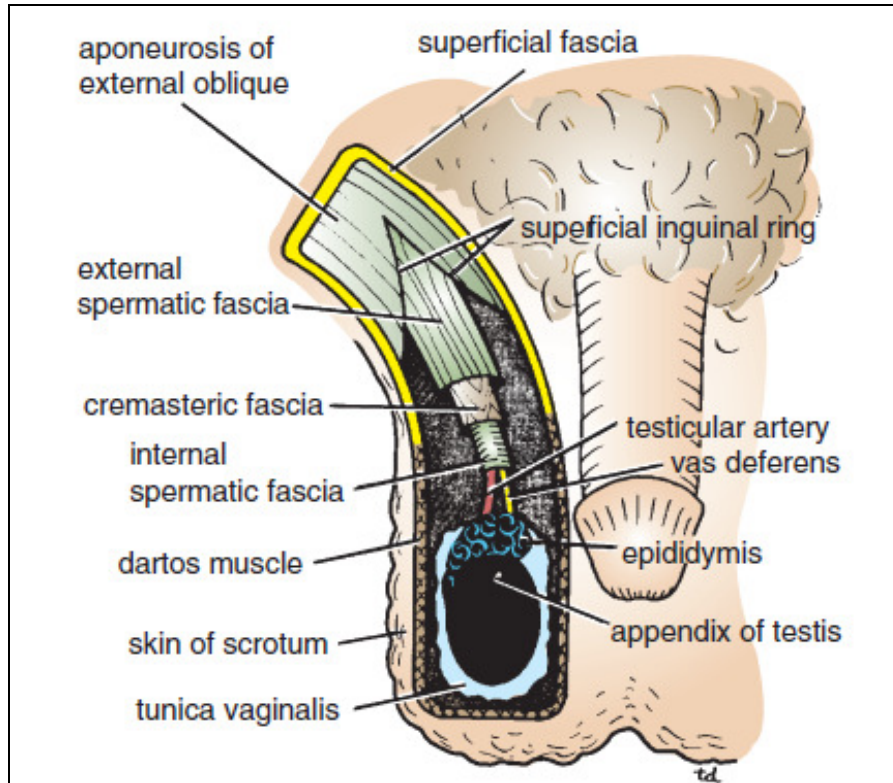


شکل ۲-۳: لایه‌های مختلف دیواره قدامی شکم و ادامه آن‌ها بر روی طناب اسپرماتیک. در تصویر پایین پوست و فاسیای سطحی دیواره شکم و اسکروتوم و تونیکا واژینالیس نشان داده شده است

1- Conjoint tendon

عضله عرضی شکم:

الیاف این عضله به شکل افقی به سمت جلو می آیند. مبدأ آن سطح عمقی شش غضروف دنده‌ای تحتانی (با الیاف دیافراگم یکی می شوند) فاسیای تورا کولومبار، $\frac{2}{3}$ قدامی ستیغ ایلیاک و $\frac{1}{3}$ خارجی رباط اینگوینال می باشد. نیام عضله به زائده گزیفوئید، خط سفید و سمفیز پوییس متصل می شوند. الیاف آن در نهایت همراه با الیاف عضله مایل داخلی تاندون مشترک را می سازند که به ستیغ عانه و خط شانه‌ای متصل می گردد.



شکل ۳-۳: برش اسکروتوم از جلو، به طناب اسپرماتیک و پوشش‌های آن توجه کنید.

کنار خلفی عضله مایل خارجی آزاد می باشد در صورتی که کنار خلفی عضلات مایل داخلی و عرضی توسط فاسیای تورا کولومبار به مهره‌های کمری متصل می گردد.

عضله مستقیم شکمی (رکتوس):

یک جفت عضله طولانی می باشد که در سراسر طول دیواره قدامی شکم کشیده شده است. پهنای فوقانی آن بیشتر می باشد و در کنار خط وسط واقع شده است به طوری که خط سفید، عضلات رکتوس دو طرف را در خط وسط از هم جدا می کند.

مبدأ عضله رکتوس از سمفیز پوییس و ستیغ پوییس می باشد. الیاف آن در انتها به پنجمین، ششمین و هفتمین غضروف دنده‌ای و زائده گزیفوئید متصل می گردند. زمانی که این عضله منقبض می گردد کنار خارجی آن‌ها یک لبه قابل لمسی بنام خط نیمه هلالی (سمی لوناریس)^۱ ایجاد می کند که از انتهای غضروف دنده‌ای نهم تا تکمه پوییس کشیده شده است.

1- Linea semilunaris

عضله مستقیم شکمی به وسیله سه یا چهار خط تاندونی عرضی (Tendinous intersections) به چند بخش تقسیم می‌گردد. این خطوط محکم به دیواره قدامی غلاف رکتوس متصل شده‌اند و یکی در سطح زائده گزیفوئید، دیگری در سطح ناف و دیگری در وسط آن دو واقع شده است.

عصب دهی عضله مستقیم شکمی بر عهده شش عصب سینه‌ای تحتانی می‌باشد. عضله هر می: عضله هر می در اکثر افراد مشاهده نمی‌گردد. مبدأ آن سطح قدامی پوبیس می‌باشد. الیاف آن به خط سفید ختم می‌گردند. این عضله در جلوی بخش تحتانی عضله مستقیم شکمی واقع شده است. عصب دهی این عضله بر عهده عصب سینه‌ای دوازدهم می‌باشد.

غلاف رکتوس:

غلاف رکتوس یک غلاف فیروز طولانی می‌باشد که عضله رکتوس و عضله هر می را فرامی‌گیرد و حاوی شاخه‌های قدامی شش عصب سینه‌ای تحتانی و عروق خونی و لنفاوی اپی گاستریک فوقانی و تحتانی می‌باشد این غلاف اغلب از نیام‌های سه عضله خارجی شکم و از دو بخش قدامی و خلفی تشکیل شده است. در بالای لبه دنده‌ای، نیام عضله مایل خارجی غلاف قدامی را تشکیل می‌دهد و غضروف‌های دنده‌ای پنجم و ششم و هفتم و فضا‌های بین دنده‌ای آن‌ها غلاف خلفی را تشکیل می‌دهد.

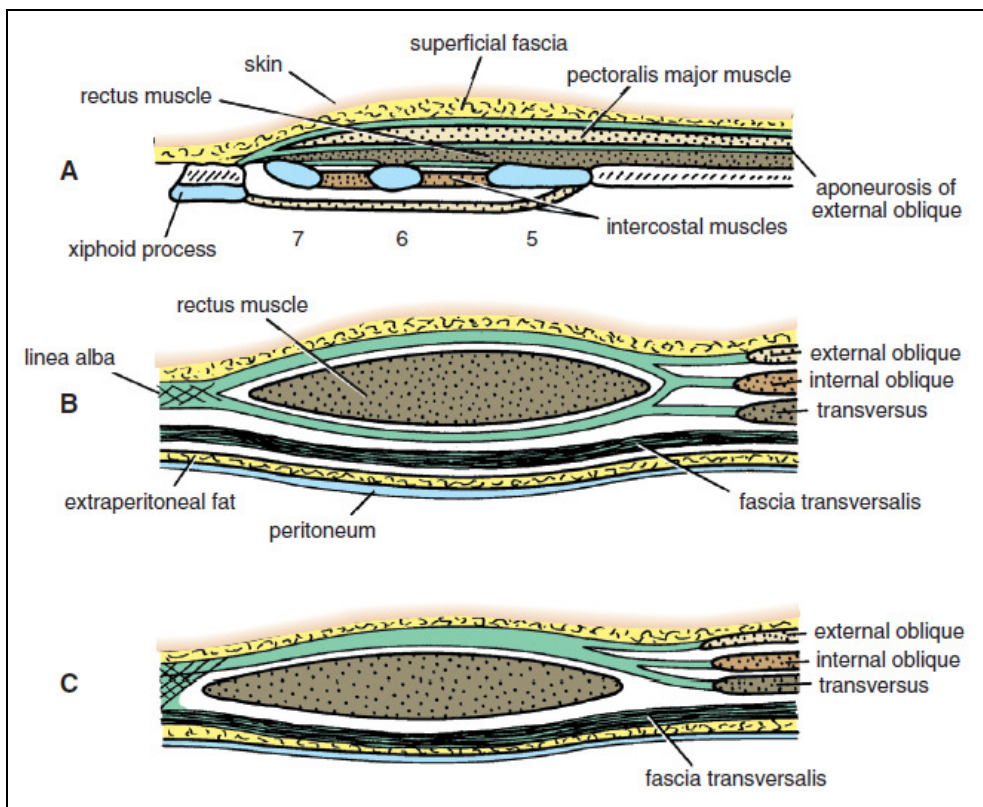
در بین لبه دنده‌ای و سطح خار خاصره‌ای قدامی فوقانی نیام عضله مایل داخلی دو قسمت می‌گردد و عضله رکتوس را احاطه می‌کند. نیام مایل خارجی در جلوی عضله و نیام عضله عرضی شکم در پشت عضله واقع شده است.

در فاصله بین خار خاصره‌ای قدامی فوقانی و عانه نیام‌های هر سه عضله غلاف قدامی را ایجاد می‌کنند. در این فاصله غلاف خلفی وجود ندارد و عضله رکتوس در تماس با فاسیای ترانسورسالیس است. در محلی که نیام‌های تشکیل‌دهنده غلاف خلفی در سطح خار خاصره‌ای قدامی فوقانی به جلوی عضله رکتوس می‌آیند. غلاف خلفی دارای یک کنار منحنی و آزاد تحت عنوان خط قوسی^۱ می‌باشد. در این محل عروق اپیگاستریک تحتانی به غلاف رکتوس وارد می‌گردند و در ادامه مسیر خود به سمت بالا، با عروق اپیگاستریک فوقانی آناتوموز می‌گردند.

یک نوار فیروزی تحت عنوان خط سفید (لینا آلبا) از زائده گزیفوئید تا سمفیز پوبیس کشیده شده که از الحاق نیام‌های عضلات شکمی ایجاد می‌شود و دو غلاف رکتوس را از هم جدا می‌سازد. نیمه فوقانی این خط که در بالای ناف قرار دارد عریض‌تر از نیمه تحتانی آن می‌باشد.

دیواره خلفی غلاف رکتوس به عضله رکتوس شکم متصل نمی‌باشد و دیواره قدامی توسط سه یا چهار خط عرضی تاندونی کاملاً به عضله متصل می‌شود.

1- Arcuate line



شکل ۵-۳: برش عرضی غلاف رکتوس در سه سطح مختلف (۱) بالای لبه دنده‌ای (۲) بین لبه دنده‌ای و خار

خاصه‌های قدامی فوقانی (۳) زیر سطح خار خاصه‌های قدامی و فوقانی و بالای پوبیس.

اعصاب دیواره قدامی شکم:

اعصاب دیواره قدامی شکم شامل شاخه‌های قدامی شش عصب سینه‌ای تحتانی و اولین عصب کمری می‌باشد. که در فاصله عضلات مایل داخلی و عرضی شکم قرار دارند و عصب دهی پوست قدامی شکم، عضلات و صفاق جداری را بر عهده دارند. شش عصب سینه‌ای تحتانی سپس دیواره خلفی غلاف رکتوس را سوراخ می‌نمایند؛ و به عضله رکتوس و هرمی (تنها T12) می‌روند و در نهایت با سوراخ نمودن دیواره قدامی غلاف به پوست ختم می‌گردند.

اولین عصب کمری دارای مسیر مشابهی می‌باشد ولی وارد غلاف رکتوس نمی‌گردد. این عصب به شکل عصب ایلووهیپوگاستریک (که نیام خارجی را در بالای حلقه اینگوینال سطحی سوراخ می‌نماید) و عصب ایلواینگوینال نمایان می‌شود. این دو عصب، پوست بالای رباط اینگوینال و سمفیز پوبیس را عصب دهی می‌کند. درماتوم T7 در منطقه اپی گاستر درست روی زائده گزیفوئید واقع شده است. درماتوم T10 در ناحیه نافی قرار دارد و درماتوم L1 درست در بالای رباط اینگوینال و سمفیز پوبیس قرار دارد.

شریان‌ها، وریدها و عروق لنفاوی دیواره‌های قدامی و جانبی شکم:

(۱) شریان اپیگاستریک فوقانی یکی از شاخه‌های انتهایی شریان توراسیک داخلی می‌باشد که از بین مبدأ جناغی و دنده‌ای دیافراگم می‌گذرد و وارد غلاف رکتوس می‌گردد. این شریان در پشت عضله رکتوس نزول می‌کند

و خون‌رسانی قسمت فوقانی بخش مرکزی دیواره شکم را بر عهده دارد و با شریان اپیگاستریک تحتانی آناستوموز می‌گردد.

۲) شریان اپیگاستریک تحتانی یکی از شاخه‌های شریان ایلیاک خارجی است که از بالای رباط اینگوینال از آن جدا می‌شود. این شریان به سمت بالا و داخل و در طول کنار داخلی حلقه اینگوینال عمقی عبور می‌کند. این شریان فاسیا ترانسورسالیس را سوراخ می‌نماید و در جلوی خط قوسی وارد غلاف رکتوس می‌گردد. شریان اپیگاستریک تحتانی در پشت عضله رکتوس صعود می‌نماید و خون‌رسانی بخش تحتانی قسمت مرکزی شکم را بر عهده دارد.

۳) شریان سیرکومفلکس ایلیاک عمقی: شاخه شریان ایلیاک خارجی است که از بالای رباط اینگوینال از آن جدا می‌شود و به سمت بالا و خارج به طرف خار خاصره‌ای قدامی فوقانی و سپس در طول سیتیگ ایلیاک سیر می‌نماید.

۴) شریان سیرکومفلکس ایلیاک سطحی: شاخه شریان فمورال است و به سمت بالا و خارج به طرف خار خاصره‌ای قدامی فوقانی می‌رود. این دو شریان خون‌رسانی به بخش تحتانی قسمت خارجی دیواره شکم را بر عهده دارند.

۵) شریان‌های بین‌دنده‌ای دهم و یازدهم و شریان ساب‌کوستال (شاخه‌های آئورت سینه‌ای نزولی) و چهار شریان کمری (که از آئورت شکمی جدا می‌شوند) در بین لایه‌های عضلانی به سمت جلو می‌آیند و خون بخش‌های خلفی و خارجی دیواره شکم را تأمین می‌نمایند.

وریدهای جدار شکم:

۱) وریدهای سطحی دیواره قدامی شکمی شبکه‌ای را ایجاد می‌نمایند که از ناف به خارج منشعب می‌گردد. این شبکه در بالا از طریق ورید توراسیک خارجی به ورید آگزیلاری و از پائین از طریق ورید اپیگاستریک سطحی به ورید صافن بزرگ و سپس به ورید رانی تخلیه می‌گردد. یک سری وریدهای کوچک تحت عنوان وریدهای حول ناف (پارا‌اومبلیکال) از طریق ناف و رباط گرد به ورید باب متصل می‌گردند. در نتیجه آناستوموز مهم وریدی بابی سامانه‌ای (پورتوکاوال) ایجاد می‌شود.

۲) وریدهای عمقی دیواره شکم همراه با شریان‌های همنام (وریدهای اپیگاستریک فوقانی، اپیگاستریک تحتانی و ورید چرخشی عمقی ایلیاک) می‌باشند و به ورید توراسیک داخلی و ایلیاک خارجی می‌ریزند. وریدهای بین‌دنده‌ای خلفی به وریدهای آزیگوس و همی آزیگوس تخلیه می‌شوند و وریدهای کمری به ورید اجوف تحتانی (IVC) می‌ریزند.

تخلیه وریدی وریدهای کمری به صورت ذیل می‌باشد:

- ۱) پنجمین ورید کمری معمولاً به ورید ایلو لومبار تخلیه می‌شود که شاخه‌ای از ورید ایلیاک مشترک می‌باشد.
- ۲) وریدهای کمری سوم و چهارم معمولاً به ورید اجوف تحتانی تخلیه می‌شوند.
- ۳) وریدهای کمری اول و دوم ممکن است به وریدهای کمری صعودی تخلیه شوند.

لنف پوست دیواره قدامی شکم در بالای سطح ناف به گره‌های لنفاوی آگزیلاری قدامی (پکتورالیس) تخلیه می‌شود ولی لنف پوست شکم در زیر سطح ناف لنف به گره‌های لنفاوی اینگوینال تخلیه می‌گردد. عروق لنفاوی عمقی همراه شریان‌های مربوطه می‌باشند و به گره‌های لنفی سینه‌ای داخلی، ایلیاک خارجی، مدیاستینال خلفی و دورآورتی (پاراآورتیک) یا کمری می‌ریزند.

مجرای (کانال) اینگوینال:

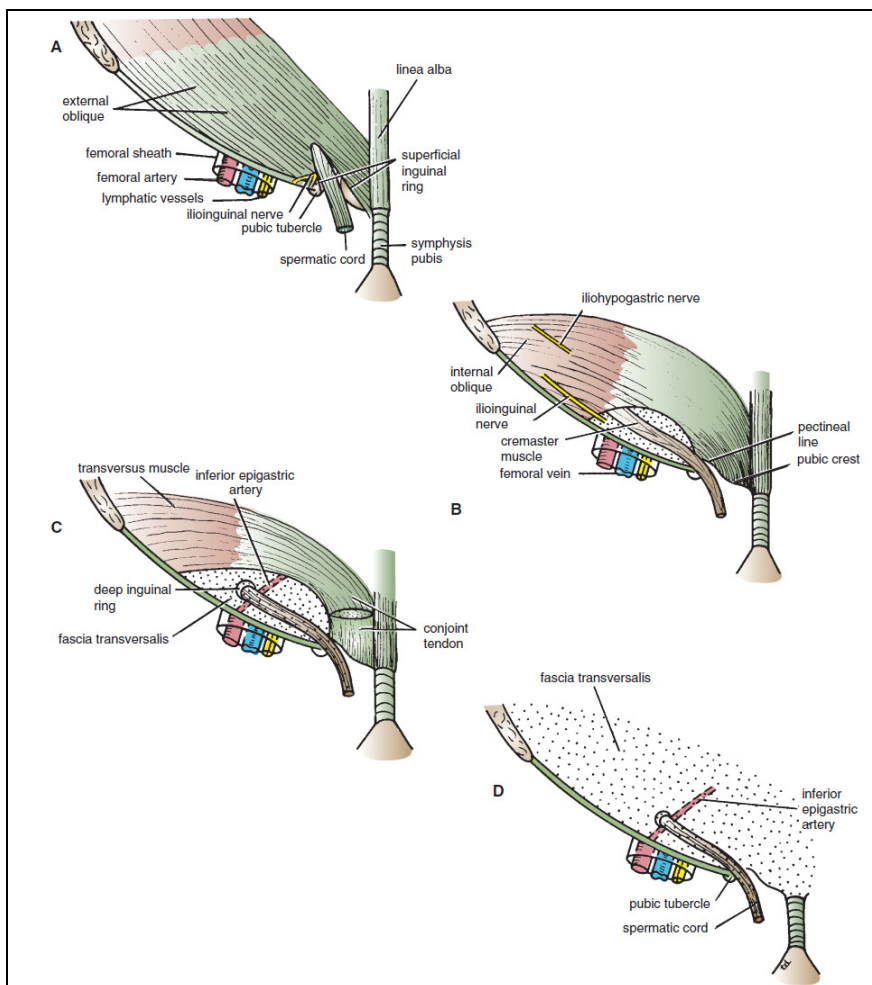
مجرای (کانال) اینگوینال ۱ یک مجرای مایل در بخش تحتانی دیواره قدامی شکم می‌باشد. در مردان طناب اسپرماتیک از داخل این مجرا به داخل اسکروتوم و بیضه می‌رود و در زنان رباط گرد رحمی از داخل این مجرا به لب‌های بزرگ آلت تناسلی می‌رود. عصب ایلویانگوینال در هر دو جنس از داخل مجرای اینگوینال عبور می‌نماید.

کانال اینگوینال از حلقه اینگوینال عمقی (سوراخی در فاسیای ترانسورسالیس) به سمت پایین و داخل تا حلقه اینگوینال سطحی (سوراخی در نیام عضله مایل خارجی) کشیده شده است و طول آن در بزرگسالان در حدود ۴ سانتی‌متر می‌باشد. این مجرا به موازات (و درست بالای) رباط اینگوینال واقع شده است.

در نوزادان حلقه عمقی تقریباً به شکل مستقیم در پشت حلقه سطحی واقع شده است و سپس در سنین بالاتر حلقه عمقی به سمت خارج حرکت می‌نماید و طول کانال اینگوینال افزایش پیدا می‌کند. حلقه اینگوینال عمقی یک سوراخ بیضی‌شکل در فاسیای عرضی (ترانسورسالیس) می‌باشد که در حدود $\frac{1}{3}$ سانتی‌متر بالای رباط اینگوینال در وسط فاصله خار خاصره‌ای قدامی فوقانی و سمفیز پوبیس واقع شده است. در طرف داخل این حلقه عروق اپیگاستریک قرار دارند که از عروق ایلیاک خارجی منشأ می‌گیرند و به سمت بالا و داخل می‌روند. کناره‌های این حلقه به فاسیای اسپرماتیک داخلی (یا پوشش داخلی رباط گرد رحمی) متصل می‌گردند. محدوده حلقه عمقی در داخل و پائین: رباط هسلباخ و عروق اپیگاستریک تحتانی، در خارج و بالا: کناره عضله عرضی شکم و در قدام عضله مایل داخلی می‌باشد.

حلقه اینگوینال سطحی سوراخی مثلثی شکل در نیام عضله مایل خارجی می‌باشد که درست در بالای تکمه پوبیس واقع شده است. لبه‌های خارجی و داخلی این حلقه که ستون نامیده می‌شوند منشأ فاسیای اسپرماتیک خارجی متصل می‌گردند. ستون‌های داخلی و خارجی به ترتیب به سمفیز پوبیس و تکمه پوبیس متصل می‌شوند. رأس حلقه سطحی به طرف بالا و خارج می‌باشد و قاعده آن توسط ستیغ پوبیس شکل می‌گیرد و در داخل تکمه پوبیس قرار دارد.

دیواره قدامی مجرا (کانال) در کل طول خود توسط آپونوروز (نیام) عضله مایل خارجی ایجاد می‌گردد. این دیواره در $\frac{1}{3}$ خارجی به وسیله الیاف عضله مایل داخلی (با منشأ رباط اینگوینال) تقویت می‌گردد. در نتیجه قوی‌ترین بخش دیواره قدامی در مقابل ضعیف‌ترین بخش دیواره خلفی (حلقه اینگوینال عمقی) واقع شده است.



شکل ۳-۴: کانال اینگوینال که نحوه قرارگیری (۱) عضله مایل خارجی (۲) عضله مایل داخلی (۳) عضله عرضی و (۴) فاسیا ترانسورسالیس را نشان می‌دهد. دیواره قدامی کانال از عضله مایل خارجی و داخلی و دیواره خلفی از فاسیای ترانسورسالیس و وتر مشترک ساخته شده است

دیواره خلفی مجرا (کانال) در کل مسیر به وسیله فاسیای عرضی (ترانسورسالیس) ایجاد می‌شود که رباط هسلباخ آن را تقویت می‌نماید. دیواره خلفی در $\frac{1}{3}$ داخلی توسط وتر مشترک (مختلط) تقویت می‌گردد که وتر مشترک عضلات مایل داخلی و عرضی بوده و به ستیغ عانه و خط شانهای (پکتینه آل) وصل می‌گردد؛ بنابراین مستحکم‌ترین قسمت دیواره خلفی (ثلث داخلی آن) در مقابل ضعیف‌ترین قسمت دیواره قدامی (یعنی حلقه اینگوینال سطحی) قرار دارد. دیواره تحتانی یا کف مجرا به وسیله کنار تحتانی و گرد نیام عضله مایل خارجی یعنی رباط اینگوینال و انتهای داخلی آن یعنی رباط لاکونار ایجاد می‌گردد. دیواره فوقانی یا سقف مجرا به وسیله قوسی از الیاف تحتانی عضلات مایل داخلی و عرضی شکم ایجاد می‌گردد.

مثلث اینگوینال:

مثلث اینگوینال در قسمت تحتانی سطح خلفی جدار قدامی شکم واقع شده و در جراحی اهمیت بسزایی دارد. اضلاع آن به ترتیب از بخش‌های زیر تشکیل شده‌اند:

پایین: نیمه داخلی رباط اینگوینال.

داخل: کناره خارجی عضله مستقیم شکمی.

خارج: شریان اپی گاستریک تحتانی.

طناب اسپرماتیک:

طناب اسپرماتیک شامل مجموعه عناصری می‌باشد که از داخل مجرای اینگوینال عبور می‌کنند. طناب اسپرماتیک در حلقه اینگوینال عمقی در خارج شریان اپیگاستریک تحتانی شروع شده و به بیضه‌ها می‌رود. پوشش‌های طناب اسپرماتیک سه فاسیای لوله‌ای شکل می‌باشند. که منشأ آن‌ها از لایه‌های دیواره قدامی شکم می‌باشد. قبل از نزول بیضه و تخمدان از محل اولیه خود در بخش فوقانی دیواره خلفی شکم (L_1) یک دیورتیکول صفاقی تحت عنوان زائده واژینالیس ایجاد می‌شود. این زائده با عبور از لایه‌های دیواره شکم به داخل اسکروتوم نزول می‌نماید و به این ترتیب از هر لایه یک پوشش لوله‌ای به شرح زیر دریافت می‌دارد:

۱. فاسیای اسپرماتیک خارجی که منشأ آن از نیام عضله مایل خارجی می‌باشد و به لبه‌های حلقه اینگوینال سطحی متصل می‌گردد.

۲. فاسیای کرماتریک که منشأ آن از عضله مایل داخلی می‌باشد.

۳. فاسیای اسپرماتیک داخلی که منشأ آن از فاسیای عرضی (ترانسورسالیس) می‌باشد و به حلقه اینگوینال عمقی متصل می‌شود.

اجزاء طناب اسپرماتیک عبارت‌اند از:

۴. مجرای دفران یک ساختار طناب مانند عضلانی با دیواره ضخیم می‌باشد که اسپرم‌ها را از اپیدیدیم به مجرای انزالی و پیشاب‌راه منتقل می‌نماید.

۵. شریان مجرای دفران (شاخه‌ای از شریان مثانه‌ای تحتانی)

۶. شریان بیضه‌ای (تستیکولار) که شاخه‌ای از آئورت شکمی در سطح دومین مهره کمری بوده، بلند و پیچ‌دار می‌باشد و بر روی دیواره خلفی شکم نزول می‌نماید و با عبور از مجرای اینگوینال خون‌رسانی بیضه و اپیدیدیم را بر عهده دارد.

۷. وریدهای تستیکولار: یک شبکه گسترده تحت عنوان شبکه پیچک مانند^۱ کنار خلفی بیضه را ترک می‌نماید. ابعاد این شبکه کم کم کوچک‌تر می‌شود و سرانجام در حدود سطح حلقه اینگوینال عمقی به یک ورید تستیکولار (ورید بیضه‌ای) تبدیل می‌گردد که بر روی دیواره خلفی شکم بالا می‌آید و در سمت چپ به ورید کلیوی چپ و در سمت راست به ورید اجوف تحتانی می‌ریزد.

1- Pampiniform

۱. اعصاب خودمختار: الیاف سمپاتیک از شبکه‌های سمپاتیک کلیوی یا آئورتی همراه با شریان بیضه‌ای سیر می‌کنند.
۲. بقایای زائده واژینالیس.
۳. شریان کرماتریک که شاخه شریان اپیگاستریک تحتانی می‌باشد و خون‌رسانی فاسیای کرماتریک را بر عهده دارد.
۴. شاخه ژنیتال از عصب ژنیتوفمورال که به عضله کرماتریک می‌رود.

اسکروتوم، بیضه و اپیدیدیم:

اسکروتوم (کیسه بیضه) یک بن‌بست خارجی در بخش تحتانی دیواره قدامی شکم می‌باشد و شامل لایه‌های زیر است:

پوست، فاسیای سطحی (شامل عضله دارتوس و فاسیای کولز)، فاسیای اسپرماتیک خارجی که منشأ آن از عضله مایل خارجی می‌باشد و سپس فاسیای کرماتریک و فاسیای اسپرماتیک داخلی که به ترتیب از عضله مایل داخلی و فاسیای عرضی منشأ می‌گیرند و لایه جداری تونیکا واژینالیس.

پوست اسکروتوم نازک، چروکیده و تیره‌رنگ می‌باشد. فاسیای سطحی در امتداد لایه‌های چربی و غشایی دیواره قدامی شکم می‌باشد ولی چربی به وسیله یک عضله صاف بنام عضله دارتوس جایگزین می‌گردد. این عضله به وسیله رشته‌های عصبی سمپاتیک عصب دهی می‌گردد و عامل چروکیدگی پوست اسکروتوم است. لایه غشایی فاسیای سطحی (که معمولاً فاسیای کول^۱ اطلاق می‌گردد) در امتداد لایه غشایی دیواره قدامی شکم (فاسیای اسکارپا) می‌باشد؛ و در عقب آن به جسم پینه‌ای و لبه خلفی غشاء پینه‌ای متصل می‌شود. در طرفین این فاسیا به شاخه ایسکیوپوبیک متصل می‌گردد.

عضله کرماتریک توسط عصب ژنیتوفمورال عصب دهی می‌گردد. در صورت تحریک پوست قسمت داخلی ران این عضله منقبض می‌گردد که به آن رفلکس کرماتریک می‌گویند. رشته‌های آوران این رفلکس در شاخه رانی عصب ژنیتوفمورال (L_{1,2}) می‌باشند و رشته‌های عصبی وایران از شاخه ژنیتال عصب ژنیتوفمورال می‌باشند. تونیکا واژینالیس سطوح قدامی، داخلی و جانبی هر بیضه را احاطه می‌کند و در واقع بخش تحتانی زائده واژینالیس می‌باشد و در حالت طبیعی درست پیش از تولد از بخش فوقانی زائده و حفره صفاقی جدا می‌گردد. لنف جدار کیسه بیضه به گره‌های لنفاوی اینگوینال سطحی تخلیه می‌گردد.

بیضه: بیضه‌ها دو غده جنسی می‌باشند که داخل اسکروتوم واقع شده‌اند. بیضه چپ اغلب پایین‌تر از بیضه راست می‌باشد. پوشش‌های بیضه عبارت‌اند از لایه احشایی تونیکا واژینالیس، تونیکا آلبوژینه و تونیکا واسکولازا. هر بیضه به وسیله کپسولی محکم و فیروزه بنام تونیکا آلبوژینه احاطه شده است. از این کپسول رشته‌هایی لیفی به داخل بیضه می‌روند و آن را به ۲۵۰ لوبول تقسیم می‌نمایند. در هر لوبول یک تا سه لوله منی بر وجود دارد. این لوله‌ها به شکل U بوده و در انتها شبکه بیضه^۲ را به وجود می‌آورند.

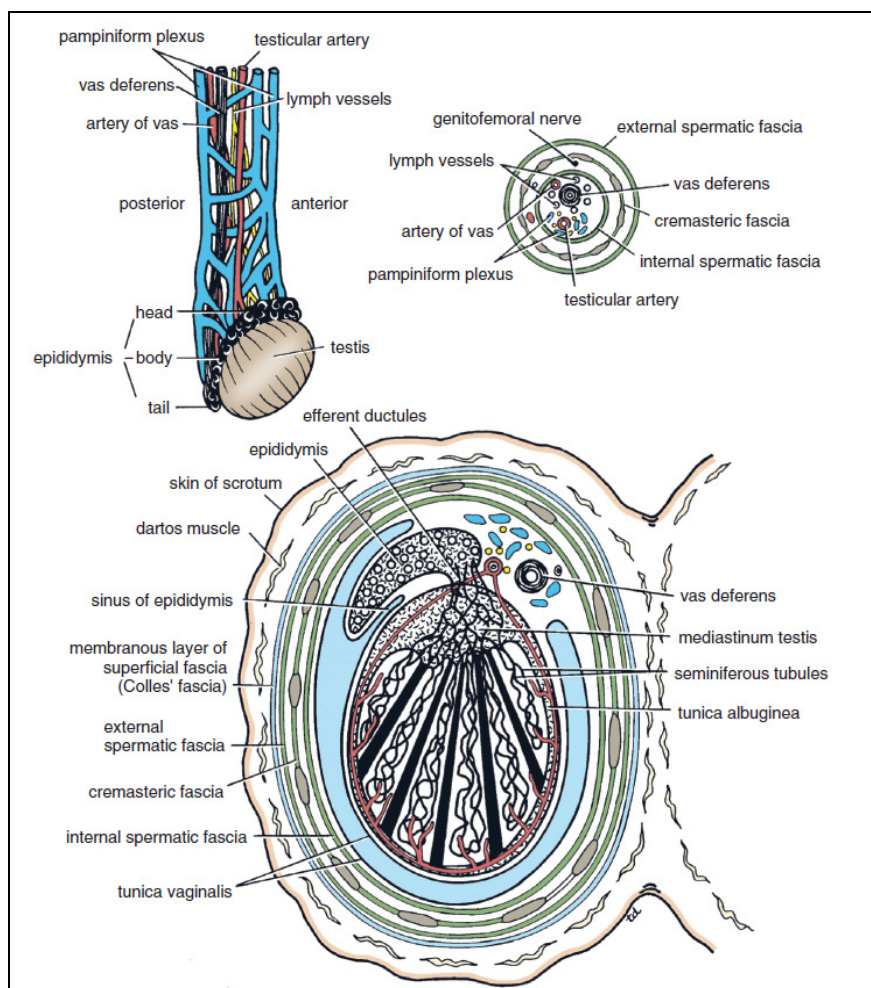
1- Colles fascia

2- Rete testis

پوشش عروقی: در زیر تونیکا آلبوژینه یک بافت همبند شل و ظریف امتداد دارد و سپتوم و تمام لوبول‌ها را احاطه می‌نماید و حاوی عروق خونی می‌باشد که لایه عروقی (تونیکا واسکولوزا) نامیده می‌شوند. تعدادی مجاری و ابران کوچک شبکه بیضه را به انتهای فوقانی اپیدیدیم متصل می‌نمایند. درجه حرارت بیضه ۳ درجه سانتی‌گراد کمتر از درجه حرارت در حفره شکم می‌باشد.

اپیدیدیم یک لوله درهم‌پیچیده است که در پشت بیضه واقع شده است. مجرای دفران در کنار داخلی آن قرار دارد. اپیدیدیم دارای یک سر (انتهای فوقانی عریض)، یک تنه و یک دم باریک در پایین می‌باشد. بین سطح خارجی بیضه و اپیدیدیم یک فرورفتگی بنام سینوس اپیدیدیم وجود دارد که توسط لایه احشایی تونیکا واژینالیس پوشیده شده است. اپیدیدیم از لوله‌ای درهم‌پیچیده به طول تقریباً ۶ متر به وجود می‌آید. مجرای دفران از دم اپیدیدیم وارد طناب اسپرماتیک می‌شود.

خون‌رسانی اپیدیدیم بر عهده شریان بیضه‌ای (تستیکولار) شاخه آئورت شکمی می‌باشد. وریدهای بیضه‌ای از بیضه و اپیدیدیم به شکل شبکه وریدی پیچک مانند شروع می‌شوند که در نهایت تبدیل به ورید تستیکولار (بیضه‌ای) می‌گردند. ورید تستیکولار راست به ورید اجوف تحتانی و ورید تستیکولار چپ به ورید کلیوی چپ تخلیه می‌گردد. عروق لنفاوی بیضه و اپیدیدیم به عقده‌های کمری (پاراآئورتیک) در سطح اولین مهره کمری (صفحه ترانس پیلوریک) تخلیه می‌شوند.



شکل ۳-۶: بیضه، اپیدیدیم، طناب اسپرماتیک و اسکروتوم.

در شرایط طبیعی بخش فوقانی زائده واژینالیس درست پیش از تولد بسته می‌شود و بخش تحتانی به شکل تونیکاواژینالیس باقی می‌ماند. ناهنجاری‌های مادرزادی زیر امکان دارد در مورد این زائده رخ دهد:

در صورتی که بخشی از زائده واژینالیس یا تمام آن باز بماند فتق اینگوینال غیرمستقیم به وجود می‌آید. امکان دارد این زائده بسیار باریک گردد ولی رابطه مجرای داخلی آن با حفره شکم باقی بماند و مایع صفاقی داخل آن جمع شود و در نتیجه یک هیدروسل (تجمع مایع در اطراف بیضه) مادرزادی ایجاد شود.

انتهای فوقانی و تحتانی امکان دارد بسته شده و یک بخش میانی کوچک و کیستیک تحت عنوان هیدروسل کیستیک طناب اسپرماتیک ایجاد شود.

دیواره خلفی شکم:

اجزاء دیواره خلفی شکم در خط وسط شامل ۵ مهره کمری و دیسک‌های بین مهره‌ای آن‌ها و در دو طرف شامل دنده دوازدهم، بخش فوقانی لگن استخوانی، عضله پسوآس، عضله مربع کمری و نیام مبدأ عضله عرضی شکم می‌باشند. عضله ایلیاکوس در بخش فوقانی لگن استخوانی واقع شده است.

پنجمین مهره کمری با قاعده ساکروم در محل مفصل لومبوساکرال مفصل می‌گردد. دیسک‌های بین مهره‌ای در ناحیه کمر ضخیم‌تر از سایر بخش‌های ستون مهره‌ای می‌باشند.

سر دنده دوازدهم دارای یک رویه جهت مفصل شدن با تنه دوازدهمین مهره سینه‌ای می‌باشد. انتهای قدامی آن نوک تیز بوده و دارای یک غضروف دنده‌ای کوچک می‌باشد که به وسیله عضلات دیواره قدامی شکم احاطه شده است. در اغلب افراد طول دنده دوازدهم بسیار کم می‌باشد به شکلی که از کنار خارجی عضله راست کننده ستون فقرات فراتر نمی‌رود.

عضلات دیواره خلفی شکم:

عضلات پسوآس کوچک و بزرگ:

عضله پسوآس کوچک یک عضله کوچک با وتر بلند می‌باشد که در جلوی عضله پسوآس بزرگ واقع شده است و به دلیل اینکه در ۴۰ درصد افراد وجود ندارد اهمیت اندکی دارد. این عضله از سطح خارجی مهره‌های T12 و L1 و دیسک بین مهره‌ای آن‌ها شروع می‌شود و در انتها به برآمدگی ایلیوپوبلیک متصل می‌شود. عضله پسوآس بزرگ توسط یک غلاف لیفی احاطه شده است. غلاف مزبور در بالا ضخیم‌تر بوده و رباط قوسی داخلی^۱ را تشکیل می‌دهد.

مبدأ عضله از سطح خارجی تنه مهره‌های T12 تا L5 و دیسک بین مهره‌ای آن‌ها و زوائد عرضی مهره‌های کمری شروع می‌شود. این عضله با عبور از پشت رباط اینگوینال وارد ران می‌گردد به تروکانتر کوچک استخوان ران متصل می‌شود.

عملکرد: فلکسیون ران در مفصل هیپ.

عضله مربع کمری:

سطح قدامی این عضله را فاسیای لومبار (تورا کولومبار) احاطه می‌کند که ضخیم شدن آن در بالا سبب ایجاد رباط قوسی خارجی و در پایین رباط ایلیولومبار می‌گردد.

مبدأ: رباط ایلیولومبار، ستیغ ایلیاک و رأس زائده عرضی آخرین مهره کمری.

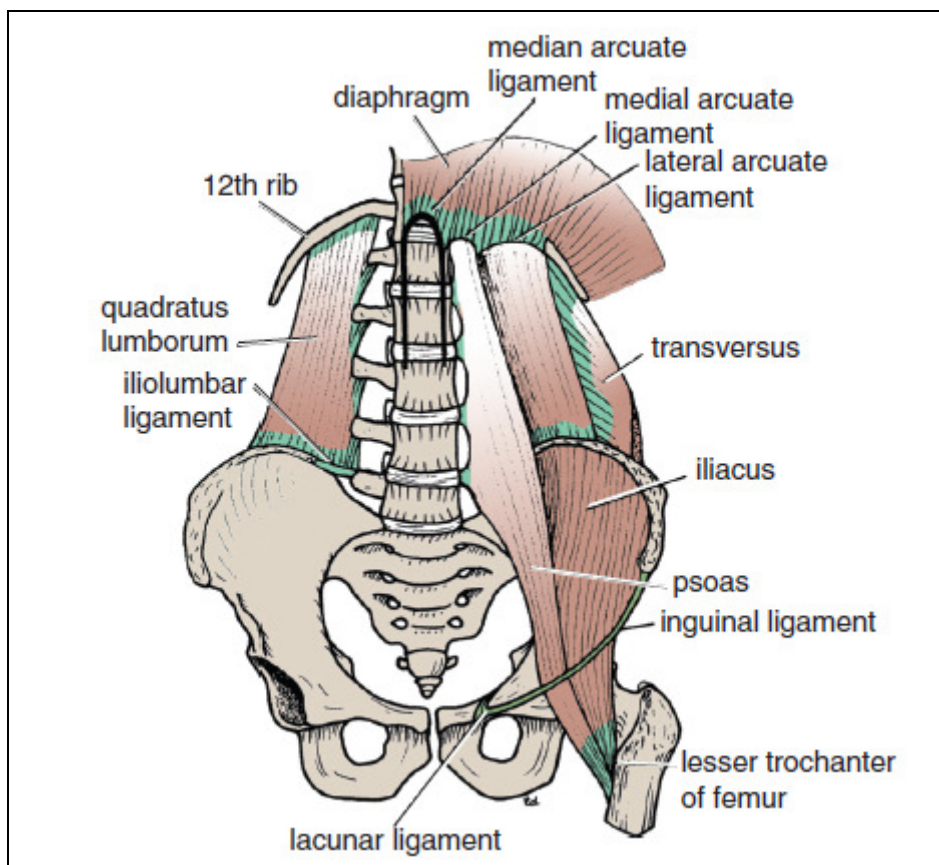
انتها: کنار تحتانی دنده دوازدهم و زوائد عرضی ۴ مهره فوقانی کمری.

عصب دهی: شبکه کمری.

1- Medial arcuate ligament

عملکرد: ثابت نگه داشتن یا پایین آوردن دنده دوازدهم موقع تنفس و فلکسیون خارجی ستون مهره‌ای

به همان سمت.



شکل ۷-۳: عضلات و استخوان‌های سازنده دیواره خلفی شکم.

عضله ایلیاکوس:

این عضله پرده مانند بوده و به دلیل اینکه الیاف آن در انتها با الیاف عضله پسواس یکی می‌شود به مجموع آن دو روی هم عضله ایلیوپسواس گویند.

مبدأ: بخش فوقانی حفره ایلیاک.

انتها: تروکانتر کوچک استخوان ران.

عصب دهی: عصب رانی (شاخه‌ای از شبکه کمری)

عملکرد: فلکسیون ران در مفصل هیپ روی تنه و در صورت ثابت بودن ران سبب فلکسیون تنه روی

ران می‌شود.

پوشش فاسیایی و صفاقی دیواره‌های شکم:

دیواره‌های شکم به وسیله لایه‌ای از بافت همبند فراگرفته می‌شوند که بین صفاق جداری و عضلات

واقع شده است. این لایه را فاسیای جداری می‌گویند و بر اساس ساختاری که روی آن واقع می‌شود نام‌گذاری

می‌گردد مانند فاسیای دیافراگماتیک، فاسیای پسواس، فاسیای مربع کمری و فاسیای ایلیاکا.

عروق خونی و لنفاوی شکم در داخل این لایه فاسیایی واقع می‌شوند در صورتی که اعصاب اصلی در خارج این فاسیا قرار دارند. به دلیل اینکه عصب رانی در خارج پوشش فاسیایی واقع شده است فاقد غلاف می‌باشد.

صفاق جداری، غشاء نازک سروزی می‌باشد که از یک لایه مزوتلیوم بر روی بافت همبند تشکیل می‌گردد و دیواره‌های شکم را می‌پوشاند. این غشاء در پایین در امتداد صفاق جداری مفروش کننده لگن واقع می‌شود.

بخش مرکزی صفاق دیافراگماتیک الیافی از عصب فرنیک و بخش محیطی آن الیافی را از آخرین عصب بین دنده‌ای دریافت می‌نماید. صفاق مفروش کننده دیواره‌های قدامی و خلفی شکم الیافی از اعصاب بین دنده‌ای و کمری را دریافت می‌نماید که به عضلات و پوست روی آن‌ها نیز عصب می‌دهند.

اوراکوس، بقایای آلانتوئیس جنین می‌باشد و در حالت طبیعی به شکل یک نوار فیروز (لیفی) بنام رباط میانی باقی می‌ماند که از رأس مثانه تا ناف کشیده می‌شود. گاهی مجرای اوراکوس بازمی‌ماند (اوراکوس باز) ۱ و سبب خروج ادرار از مثانه به سمت ناف می‌شود.

مجرای زرده‌ای در مراحل اولیه زندگی لوله گوارش اولیه را به کیسه زرد متصل می‌نماید. در شرایط رشد طبیعی رویان این مجرا مسدود می‌شود اما گاهی این امر صورت نمی‌گیرد و سبب ایجاد فیستول مدفوعی نافی می‌گردد که در نتیجه آن مدفوع از ناف دفع می‌شود. دیورتیکول مکل ۲ به دنبال باقی ماندن بخشی از مجرای زرده‌ای روده‌ای ایجاد می‌گردد که ممکن است آسیب‌دیده یا سبب انسداد روده گردد.

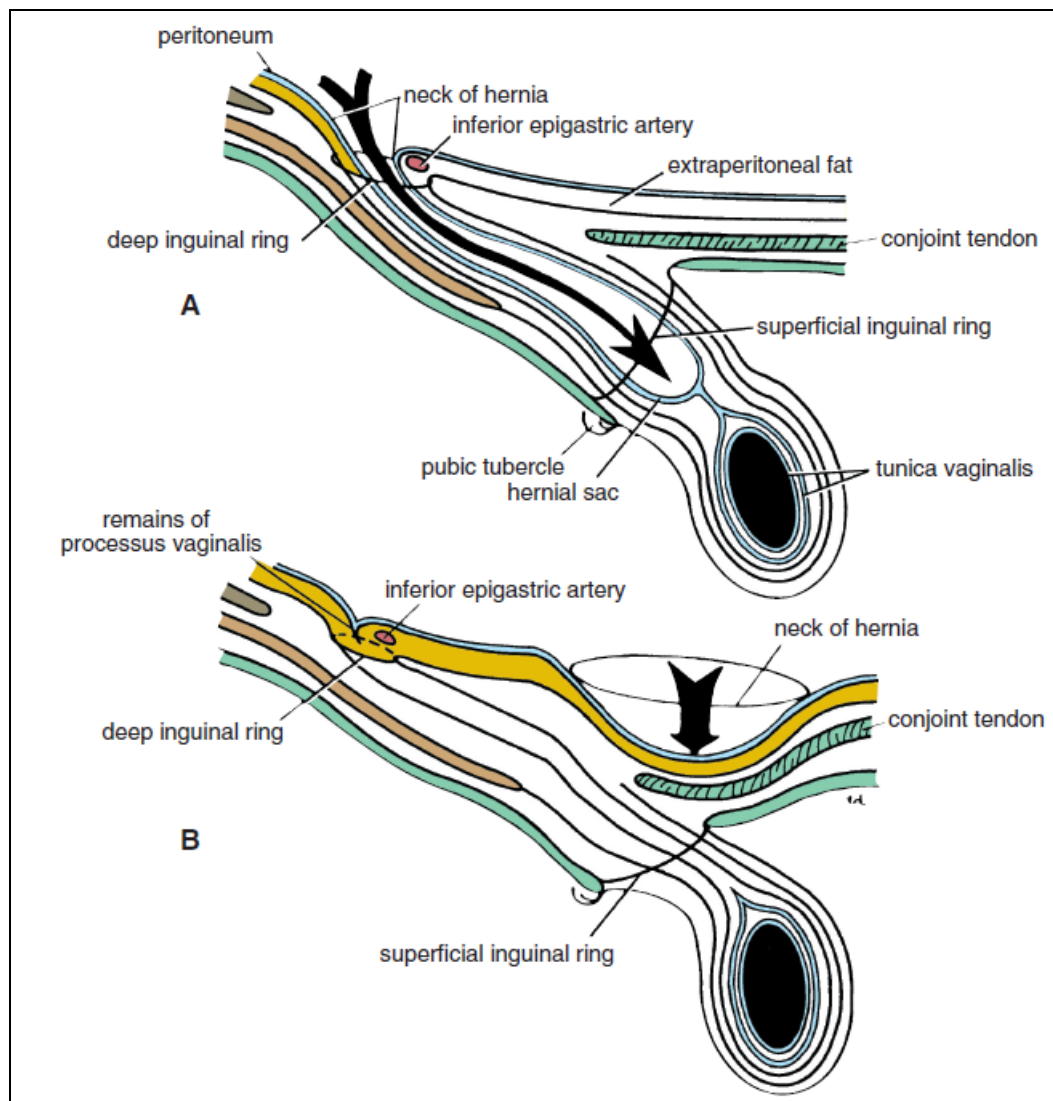
فتق‌های شکم:

فتق ۳ به بیرون زدگی بخشی از محتویات شکم به خارج از محدود طبیعی خود در حفره شکم گفته می‌شود. هر فتق حاوی سه بخش می‌باشد: کیسه ۴، محتویات کیسه و پوشش کیسه. کیسه فتق یک کیسه (دیورتیکول) از جنس صفاق می‌باشد که دارای یک گردن و تنه می‌باشد. محتویات فتق امکان دارد هر یک از ساختارهای داخل حفره شکم باشد (از یک تکه کوچک چادرینه تا عضوی بزرگ مانند کلیه). پوشش‌های فتق لایه‌هایی از جدار شکم می‌باشند که کیسه فتق از درون آن‌ها عبور می‌نماید.

فتق اینگوینال غیرمستقیم:

این فتق شایع‌ترین نوع فتق می‌باشد. کیسه فتق بقایای زائده واژینالیس می‌باشد. کیسه فتق با عبور از حلقه اینگوینال عمقی در خارج عروق اپی گاستریک تحتانی وارد مجرای اینگوینال می‌گردد.

-
- 1- Patent urachus
 - 2- Meckel's diverticulum
 - 3- Hernia
 - 4- Sac



شکل ۸-۳: (A) فتق اینگوینال غیرمستقیم (B) فتق اینگوینال مستقیم.

اگر زائده واژینالیس دچار انسداد نگردد فتق کامل بوده و با عبور از حلقه اینگوینال سطحی وارد اسکروتوم یا لب بزرگ می‌گردد. این فتق در مردان ۲۰ برابر شایع‌تر از زنان است. این فتق در سمت راست شایع‌تر می‌باشد و در $\frac{1}{3}$ موارد، دوطرفه است. بیشترین شیوع این فتق در اطفال و جوانان است. کیسه فتق امکان دارد تا حلقه اینگوینال سطحی در بالا و داخل تکه پویس ادامه پیدا کند.

فتق اینگوینال مستقیم:

فتق اینگوینال مستقیم در حدود ۱۵ درصد تمام موارد فتق‌های اینگوینال را تشکیل می‌دهد. کیسه فتق به‌طور مستقیم از جدار خلفی مجرای اینگوینال در داخل عروق اپی گاستریک تحتانی برآمده می‌گردد. با توجه به وجود وتر مشترک قوی (وتر مشترک محل اتصال عضلات مایل داخلی و عرضی) این فتق اغلب چیزی بیش از یک برآمدگی نبوده و در نتیجه گردن کیسه فتق عریض می‌باشد. فتق‌های اینگوینال مستقیم در زنان نادر بوده و اغلب دوطرفه می‌باشند و یک بیماری مردان سالمند با عضلات شکم ضعیف می‌باشند.

وجه تمایز فتق اینگوینال از فتق رانی این است که کیسه فتق در فتق اینگوینال پس از خروج از حلقه اینگوینال سطحی در بالا و داخل تکمه پوبیس واقع می‌شود در صورتی که کیسه فتق در فتق رانی در پایین و خارج تکمه پوبیس می‌باشد.

فتق رانی (فمورال):

کیسه فتق رانی از طریق مجرای رانی در داخل غلاف رانی پایین می‌آید. غلاف رانی یک برآمدگی فاسیایی می‌باشد که دیواره‌های شکم را احاطه کرده و عروق خونی و مجاری لنفاوی را در حدود ۲/۵ سانتی‌متر در زیر رباط اینگوینال فراگرفته است. عناصر موجود در غلاف از خارج به داخل شامل شریان رانی، ورید رانی و عروق لنفاوی می‌باشند. کانال فمورال قسمتی از غلاف فمورال بوده و عبارت است از عروق لنفاوی رانی را در بر گرفته و در حدود ۱/۳ سانتی‌متر می‌باشد و دهانه فوقانی آن را حلقه رانی (فمورال) می‌نامند. تیغه رانی^۱ که حاصل تراکم بافت خارجی صفاقی می‌باشد دهانه حلقه رانی را مسدود می‌نماید.

فتق رانی در زنان احتمالاً به دلیل عریض تر بودن لگن و مجرای رانی شایع تر می‌باشد. کیسه فتق در داخل مجرای رانی نزول می‌کند و تیغه رانی را به جلو می‌راند. این کیسه پس از خروج از انتهای تحتانی مجرا، تورمی را در بخش فوقانی ران در زیر فاسیای عمقی ایجاد می‌کند. با گسترش بیشتر به سمت بالا، کیسه فتق امکان دارد از سطح قدامی رباط اینگوینال عبور کند.

گردن کیسه همواره در پایین و خارج تکمه پوبیس واقع شده است. گردن کیسه باریک بوده و در حلقه رانی قرار دارد. مجاورت حلقه در جلو رباط اینگوینال، در عقب رباط پکتینه آل و پوبیس، در داخل لبه آزاد و تیز رباط لاکونار و در خارج ورید رانی می‌باشد. با توجه به این ساختارها گردن کیسه نمی‌تواند گسترش پیدا کند و به دنبال ورود یکی از احشاء شکمی از گردن به تنه کیسه امکان دارد برگرداندن آن به حفره شکم مشکل باشد (فتق غیرقابل اصلاح). همچنین ممکن است جریان خون آن به دنبال فشار حلقه رانی قطع شود (فتق مختنق).

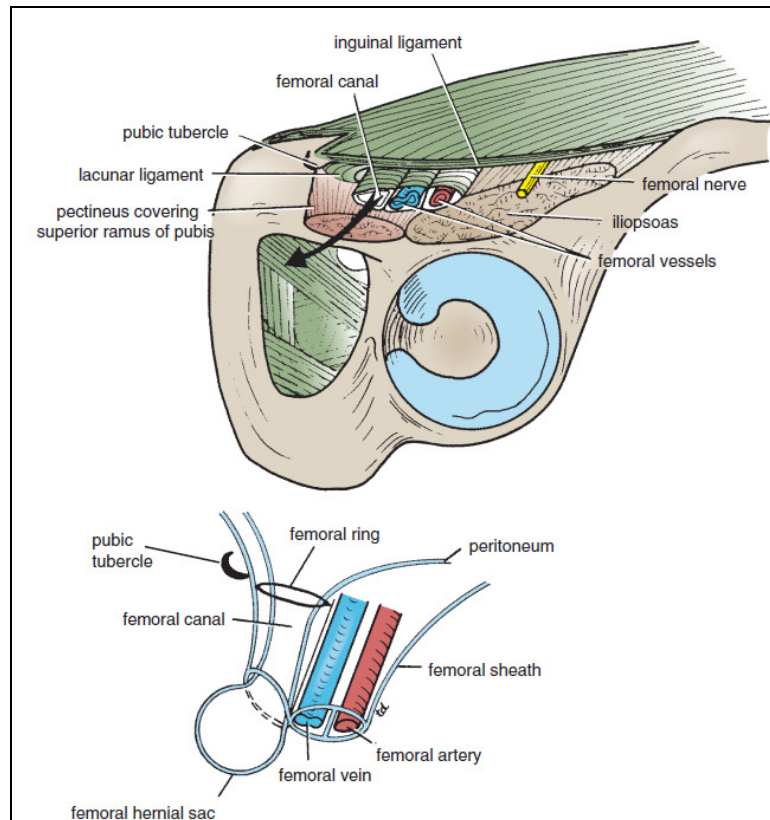
سایر فتق‌ها:

فتق نافی مادرزادی یا اگزومفالوس (exomphalos) (اومفالوس) (omphalocele) به دنبال عدم بازگشت بخشی از روده میانی از سلوم خارج رویانی به حفره شکم در دوران جنینی تشکیل می‌شود. فتق نافی و کشاله رانی نوزادان به دلیل ضعف اسکار ناف در خط سفید ایجاد می‌گردد و با رشد حفره شکم و بدون درمان خودبه‌خود بهبود می‌یابد. در فتق نافی اکتسابی بالغین که غالباً فتق پارااومبلیکال اطلاق می‌شود کیسه از درون اسکار ناف به بیرون نمی‌زند بلکه از طریق خط سفید در ناحیه ناف بیرون می‌آید. فتق اپی گاستریک از داخل عریض ترین بخش خط سفید در هر نقطه‌ای در بین زائده گزیفوئید و ناف ممکن است ایجاد گردد. این فتق اغلب کوچک بوده و به شکل یک برآمدگی کوچک خارج صفاقی در بین الیاف خط سفید شروع می‌شود.

1- Femoral septum

فتق خط نیمه هلالی یا اشیگل که ناشایع می‌باشد از درون نیام عضله عرضی شکم درست در خارج لبه خارجی غلاف رکتوس بیرون می‌زند و اغلب دقیقاً در زیر سطح ناف رخ می‌دهد. گردن کیسه اغلب باریک می‌باشد بی‌صورتی که چسبندگی و اختناق محتویات کیسه از عوارض شایع است

فتق کمری (نادر است) از درون مثلث کمری بیرون می‌زند. مثلث کمری (پتی)^۱ ناحیه ضعیفی در بخش خلفی دیواره شکم می‌باشد. این مثلث از جلو به کنار خلفی عضله مایل خارجی، از خلف به کنار قدامی عضله لاتیسیموس دورسی و از پایین به ستیغ ایلیاک محدود می‌گردد. کف مثلث از دو عضله مایل داخلی و عرضی شکم تشکیل شده است. گردن فتق اغلب بزرگ بوده و احتمال اختناق اندک می‌باشد.



شکل ۹-۳: غلاف رانی از پایین، پیکان خارج شده از مجرای رانی مسیر طی شده توسط کیسه فتق رانی را نشان می‌دهد

1- Petit's triangle

صفحات شکم:

صفحه افقی ترانس پیلوریک از نوک غضروف دنده‌ای نهم در دو سمت عبور می‌نماید و اولین نقطه‌ای می‌باشد که کنار خارجی رکتوس شکم (خط نیمه هلالی) لبه دنده‌ای را قطع می‌نماید و در سطح اولین مهره کمری واقع شده است. این صفحه از پیلور معده، فوندوس کیسه صفرا، شریان مزاتریک فوقانی، مسیر ورید طحالی در خلف پانکراس، محل اتصال دئودنوم به ژژونوم، گردن لوزالمعده و ناف کلیه‌ها عبور می‌نماید. صفحه افقی ساب کوستال پایین‌ترین نقطه لبه دنده‌ای دهمین غضروف دنده‌ای را در دو سمت به هم متصل می‌کند و در سطح سومین مهره کمری واقع شده است.

صفحه اینترکریستال (بین ستیغی) از بالاترین نقطه ستیغ ایلیاک در دو سمت عبور می‌کند و در سطح تنه چهارمین مهره کمری واقع شده است. صفحه اینترتوبرکولار (بین تکمه‌ای)، تکمه‌های ستیغ ایلیاک را در دو سمت به هم متصل می‌کند و در سطح پنجمین مهره کمری واقع شده است. اصطلاح اپی گاستر جهت توصیف منطقه‌ای در زیر زائده گزیفوئید و بالای ناف و عبارت پری اومبلیکال به منظور توصیف منطقه اطراف ناف استفاده می‌شود. حفره شکم:

صفاق (پریتونوم) (peritoneum):

صفاق پرده‌ای سروزی و نازک می‌باشد که دیواره‌ها و احشاء شکم و لگن را فراگرفته است. صفاق شامل دو لایه احشایی و جداری می‌باشد. بین صفاق جداری و فاسیای پوشاننده دیواره‌های شکم و لگن لایه‌ای از بافت همبند بنام بافت خارج صفاقی (اکسترا پریتونال) واقع شده است. این لایه در محل کلیه‌ها حاوی مقدار زیادی بافت چربی است.

صفاق احشایی فقط به وسیله مقدار اندکی بافت همبند با احشاء زیرین در تماس است. حفره صفاقی به دو بخش تقسیم می‌گردد: کیسه بزرگ ۱ و کیسه کوچک ۲. کیسه بزرگ بخش عمده حفره صفاقی می‌باشد و از دیافراگم تا لگن امتداد یافته است. در جنس مذکر این فضا به خارج راه ندارد و فضایی بسته است ولی در جنس مؤنث از مسیر لوله‌های رحمی، رحم و واژن به بیرون راه دارد. کیسه کوچک یا بورس اومتالیس در پشت معده واقع شده است.

کیسه‌های کوچک و بزرگ از طریق سوراخ اپی پلوئیک^۳ (منفذ وینسلو) با یکدیگر مرتبط می‌باشند.

ساختارهایی که در اطراف این سوراخ قرار دارند عبارت‌اند از:

- در جلو: ورید پورت، شریان اصلی کبد و مجرای صفراوی
- در عقب: ورید اجوف تحتانی (IVC).
- در بالا: لوب دم‌دار (Coudate) کبد.
- و در پائین: بخش اول دوازدهه.

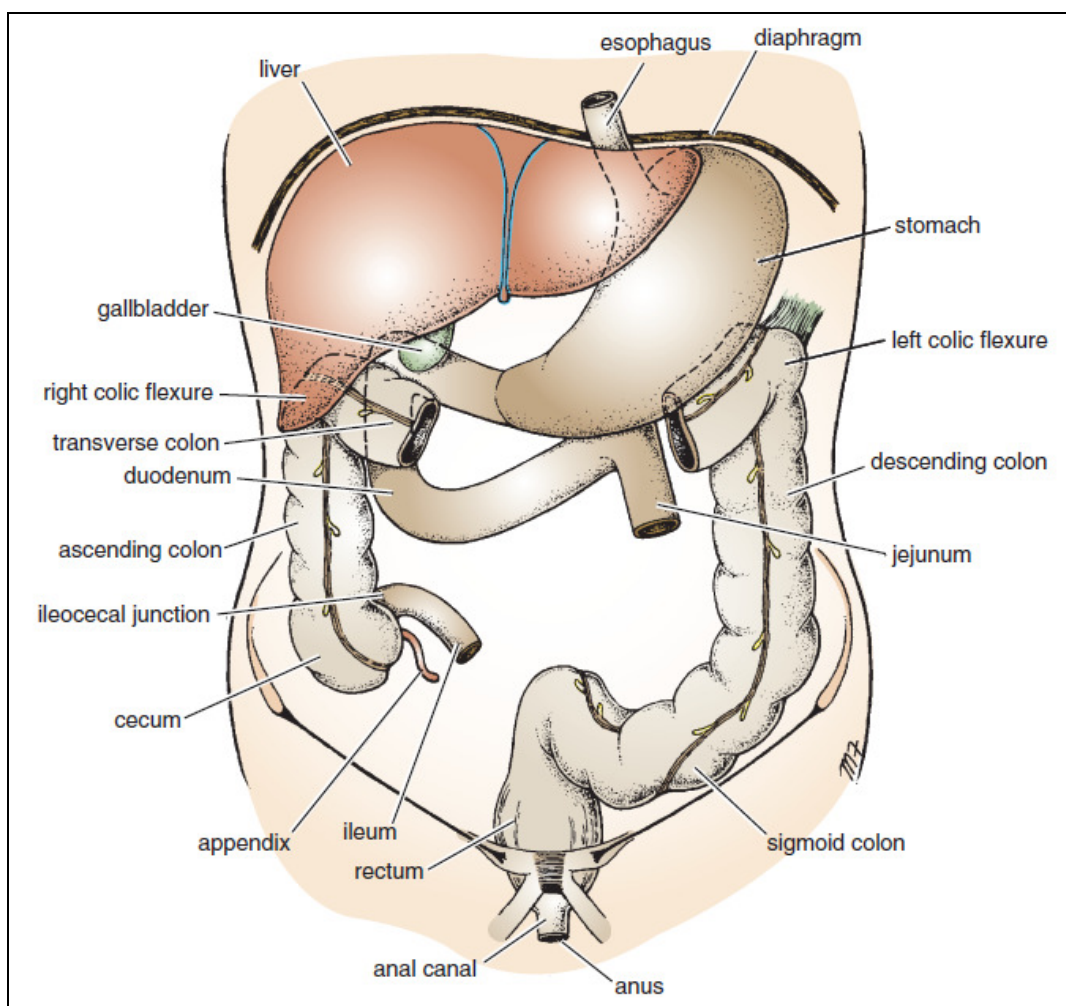
1- Greater sac
2- Lesser sac
3- Epiploic foramen

در صورتی که صفاق احشایی یک عضو را به طور کامل احاطه کند به آن عضو، عضو داخل صفاقی می گویند؛ مانند معده، ژرژنوم، ایلئوم و طحال.

اعضاء خلف صفاقی در پشت صفاق واقع شده اند و صفاق احشایی فقط بخشی از آن ها را مفروش می سازد؛ مانند لوزالمعده و کولون های صعودی و نزولی، پانکراس، دوازدهه، کلیه ها، ورید اجوف تحتانی و آئورت.

رباطها، چادرینه ها و مزانترهای صفاقی:

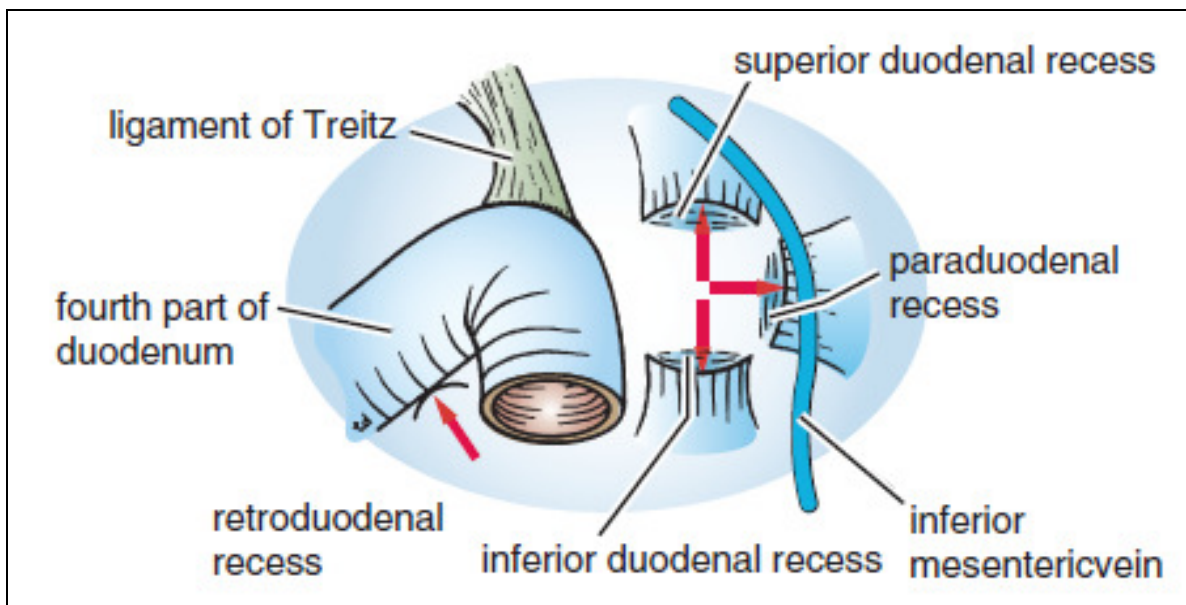
چین خوردگی های متعدد صفاقی در سرتاسر حفره صفاق، ارگانها را به هم یا به دیواره شکم متصل می کنند. این چین خوردگی ها (اومتومها، مزانترها و رباطها) از مزانترهای خلفی و قدامی اولیه ایجاد می شوند که مجرای گوارشی در حال تکامل را در حفره سلومیکک جنینی آویزان می کنند. برخی از این چین خوردگی ها محتوی عروق و اعصاب تغذیه کننده احشاء هستند در حالی که برخی دیگر به حفظ موقعیت خاص احشاء کمک می کنند



شکل ۱۰-۳: نحوه قرار گرفتن احشاء شکم.

رباط‌های صفاقی از دو لایه صفاقی که سبب اتصال دو عضو به یکدیگر یا به شکم می‌شوند تشکیل شده است. مثلاً رباط داسی شکل ۱، رباط کرونری (coronary) و رباط‌های مثلثی (triangular) راست و چپ سبب اتصال دیافراگم به کبد می‌شوند. رباط‌های طحالی کلیوی (اسپلینو رنال) کلیه چپ را به طحال متصل کرده و رباط گاستروفرنیک، سبب اتصال معده به دیافراگم می‌شود.

چادرینه‌ها (اومنومها): از دولایه صفاقی تشکیل شده‌اند که معده و قسمت اول دوازدهه را به احشاء دیگر متصل می‌نمایند و بر دو قسم می‌باشند: الف) چادرینه بزرگ ۲ به انحنا بزرگ معده و قسمت اول دوازدهه متصل می‌شود. چادرینه بزرگ از روی کولون عرضی و قوس‌های روده باریک به پایین می‌آید و بر روی خود به عقب برمی‌گردد تا به کولون عرضی متصل می‌گردد. اغلب به این اومنوم، پلیس شکم نیز می‌گویند. ب) چادرینه کوچک ۳ انحنا کوچک معده و بخش اول دوازدهه را به سطح تحتانی کبد متصل می‌نماید. بخشی از چادرینه کوچک که انحنا کوچک معده را به کبد متصل می‌نماید لیگامان (رباط) هپاتوگاستریک ۴ و بخشی که دوازدهه را به کبد را به دوازدهه متصل می‌نماید رباط هپاتودئودنال ۵ می‌نامند. لبه آزاد این رباط حد قدامی سوراخ امتال را تشکیل می‌دهد و حاوی شریان کبدی، ورید پورت و مجرای صفاوی می‌باشد. چادرینه (رباط) گاسترواسپلنیک ۶ انحنا بزرگ معده را به ناف طحال متصل می‌نماید.



شکل ۱۳-۳: حفره‌ها صفاقی که ممکن است در محل اتصال دئودنوم و ژژونوم وجود داشته باشد. به حضور ورید مزانتریک تحتانی، در چین صفاقی، تشکیل دهنده حفره یارادئودنال توجه کنید

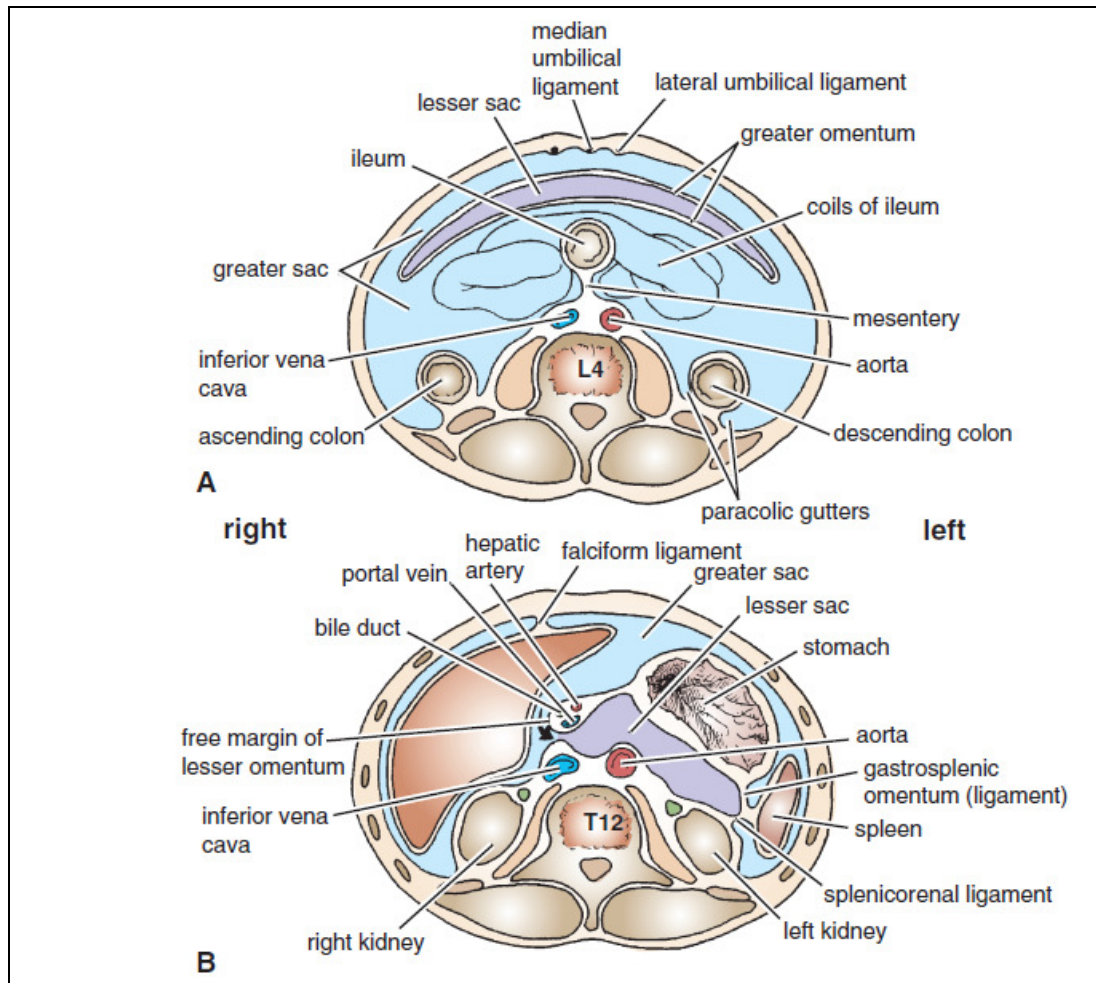
مزانترها: چین‌های دولایه صفاقی می‌باشند که قسمت‌هایی از روده را به دیواره خلفی شکم متصل می‌نمایند؛ مانند مزانتر روده باریک، مزو کولون عرضی و مزو کولون سیگموئید. مزانترها امکان تحرک

- 1- Falciform ligament
- 2- Greater omentum
- 3- Lesser omentum
- 4- Hepatogastric ligament
- 5- Hepatodeodenal ligament
- 6- Gastrosplenic ligament

مختصری را فراهم کرده و مسیری برای رسیدن عروق، اعصاب و رگ‌های لنفی به احشاء ایجاد می‌کنند.

بن‌بست‌ها، کیسه‌ها، فضاها و ناودان‌های صفاقی:

کیسه کوچک (Lesser sac) یک کیسه صفاقی می‌باشد که در پشت چادرینه کوچک و معده واقع شده است. حد فوقانی آن دیافراگم و حد تحتانی آن لایه‌های چادرینه بزرگ است. بخش تحتانی کیسه کوچک غالباً توسط اتصال لایه‌های قدامی و خلفی چادرینه بزرگ مسدود می‌شود. مرز طرف چپ کیسه کوچک توسط طحال و رباط‌های گاسترواسپلیک و اسپلیکورنال محدود می‌شود. کنار راست کیسه کوچک، توسط سوراخ اپی پلوئیک (وینسلو) با کیسه بزرگ (بخش عمده حفره صفاقی) در محل بن‌بست‌های هیپاتورنال ارتباط دارد.



شکل ۱۲-۳: برش عرضی کیسه کوچک که نشان‌دهنده چادرینه کوچک، رباط گاسترواسپلیک و رباط اسپلیکورنال می‌باشد. بیکان نشان‌دهنده محل سوراخ اپی پلوئیک می‌باشد.

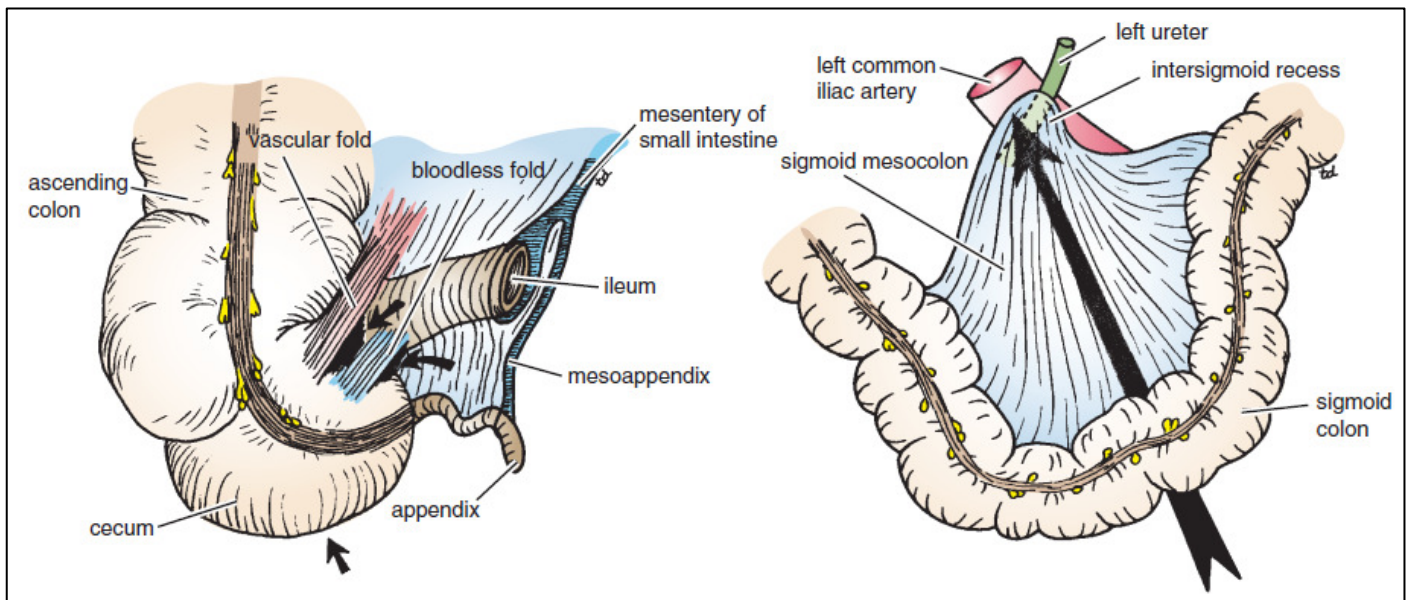
حدود سوراخ اپی پلوئیک یا وینسلو (دهانه کیسه کوچک) عبارت‌اند از:

قدام: لبه آزاد چادرینه کوچک که حاوی مجرای صفراوی مشترک، شریان کبدی و ورید باب می‌باشد. مجرای صفراوی در سمت راست و جلو، شریان کبدی در سمت چپ و جلو و ورید باب در خلف می‌باشد. خلف: ورید اجوف تحتانی. بالا: زائده دم دار لوب دم دار کبد. پایین: بخش اول دوازدهه.

بن‌بست‌ها یا حفره‌های دوازدهه ای:

چهار کیسه پاکت مانند از جنس صفاق امکان دارد در محل اتصال دئودنوم به ژژنوم مشاهده شوند که بن‌بست‌های دوازدهه ای فوقانی، دوازدهه ای تحتانی، کنار دوازدهه ای (پارادئودنال) و خلف دوازدهه ای نامیده می‌شوند.

چین‌های صفاقی در مجاورت سکوم سه بن‌بست صفاقی ایلئوسکال فوقانی، ایلئوسکال تحتانی و خلف سکومی را ایجاد می‌کنند. بن‌بست اینترسیگموئید در انتهای ریشه ۸ مانند مزو کولون سیگموئید واقع شده است. دهانه آن در پایین باز می‌گردد و در جلوی حالب چپ قرار دارد.



شکل ۱۴-۳: حفره‌های صفاقی موجود در ناحیه سکوم (فلش‌ها) و حفره مجاور مزو کولون سیگموئید (شکل سمت راست)

فضاهای ساب فرنیک:

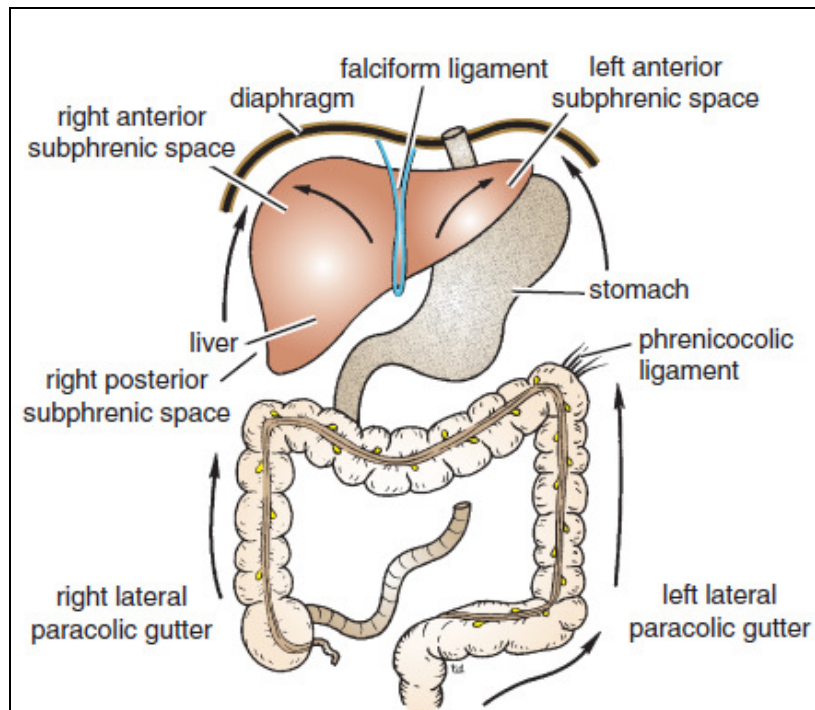
فضاهای ساب فرنیک قدامی راست و چپ بین دیافراگم و کبد هر کدام در یک سمت رباط داسی شکل واقع شده‌اند. فضای ساب فرنیک خلفی راست یا بن‌بست هیپاتو رنال بین لوب راست کبد، کلیه راست و خم کولیک راست واقع شده است. فضاهای خارج صفاقی راست در بین لایه‌های رباط کرونری واقع شده‌اند و لذا بین ناحیه برهنه کبد و دیافراگم قرار دارند.

ناودان‌های پاراکولیک:

ناودان‌های پاراکولیک در دو سمت خارجی و داخلی کولون صعودی و نزولی واقع شده‌اند. ناودان پاراکولیک داخلی راست در پایین به وسیله مزانتر روده باریک مسدود می‌گردد، در صورتی که سایر ناودانها آزادانه با حفره لگن مرتبط می‌باشند.

ناودان پاراکولیک خارجی راست با فضای ساب فرنیک خلفی راست مرتبط می‌باشد ولی ناودان خارجی چپ به وسیله رباط فرنیکو کولیک از منطقه اطراف طحال جدا شده است (رباط مزبور یک چنین صفاقی می‌باشد که از خم کولیک چپ تا دیافراگم کشیده می‌شود).
عصب دهی صفاقی:

صفاق جداری در مقابل درد، درجه حرارت، لمس و فشار حساس می‌باشد.
صفاق جداری مفروش کننده دیواره‌های قدامی و جانبی شکم الیافی از شش عصب سینه‌ای تحتانی و اولین عصب کمری دریافت می‌نماید (مشابه با عضلات و پوست همان ناحیه).
بخش مرکزی صفاق دیافراگماتیک الیافی از اعصاب فرنیک و بخش محیطی آن الیافی را از شش عصب سینه‌ای تحتانی دریافت می‌نماید.
عصب اصلی صفاق جداری ناحیه لگن عصب اوتورتور (یکی از شاخه‌های شبکه کمری) می‌باشد.
صفاق احشایی فقط در مقابل کشیدگی و پارگی حساس می‌باشد و در مقابل لمس یا فشار یا درجه حرارت حساس نیست. صفاق احشایی اعصاب آوران خودمختاری را که به احشا می‌روند یا در داخل مزانترها طی مسیر می‌نمایند، دریافت می‌کند.



شکل ۱۵-۳: جهت جریان مایع صفاقی از قسمت‌های مختلف حفره صفاقی به فضاهای ساب فرنیک

دستگاه گوارش:

مری (ازوفاگوس):^۱

مری لوله‌ای عضلانی بطول ۲۵ سانتی متر می‌باشد که حلق را به معده متصل می‌نماید. بخش عمده مری در داخل قفسه سینه واقع شده است و پس از عبور از سوراخی در ستون راست دیافراگم و سپس طی مسیر ۱/۲۵ سانتی متر در حفره شکم از سمت راست وارد معده می‌گردد. سطوح جانبی و قدامی مری شکمی توسط صفاق پوشیده شده‌اند. در سطح خلفی صفاق برگشته و آن را نمی‌پوشاند و رباط گاستروفرنیک را می‌سازد که شاخه‌های مروی (ازوفاژیا) عروق گاستریک چپ از آن عبور می‌کند. مری شکمی در قدام با سطح خلفی لوب چپ کبد و در خلف با ستون چپ دیافراگم مجاور می‌باشد.

اعصاب واگ چپ و راست به ترتیب در جلو و عقب مری واقع شده‌اند.

خون‌رسانی مری شکمی بر عهده شاخه‌های شریان گاستریک چپ بوده و تخلیه وریدی آن به ورید گاستریک چپ (شاخه ورید باب) صورت می‌گیرد.

اعصاب مری: الیاف پاراسمپاتیکی از واگ، الیاف سمپاتیکی از بخش سینه‌ای تنه سمپاتیکی می‌باشد در انتهای تحتانی مری هیچ اسفنکتر آناتومیکی وجود ندارد. با این وجود لایه حلقوی عضله صاف در این محل به صورت یک اسفنکتر فیزیولوژیک عمل می‌نماید. بسته شدن این اسفنکتر تحت کنترل واگ می‌باشد. هورمون گاسترین آن را تقویت نموده و سکرین، کوله سیستو کینین و گلو کالگون آن را شل می‌نمایند.

معده (stomach):

معده بخش متسع دستگاه گوارش می‌باشد که در بخش فوقانی شکم از ناحیه هیپوکندریاک چپ تا منطقه اپیگاستر و ناف کشیده شده است. دنده‌های تحتانی بخش عمده معده را می‌پوشانند. معده تقریباً به شکل حرف J بوده و دارای دو دهانه (کاردیاک و پیلور)، دو انحنای (بزرگ و کوچک) و دو سطح قدامی و خلفی می‌باشد.

معده در دو انتهای خود تقریباً ثابت می‌باشد ولی در بین این دو کاملاً متحرک می‌باشد. معده در افراد چاق و کوتاه قد به شکل افقی (معده شاخ گاوی) و در افراد لاغر و بلند قد به شکل دراز و عمودی (معده J شکل) می‌باشد. معده شامل بخش‌های زیر می‌باشد: طاق، قعر یا فوندوس^۲ که به شکل گنبد بوده و در سمت بالا و چپ سوراخ کاردیاک واقع شده است. قعر معده اغلب پر از گاز می‌باشد. تنه^۳ از سطح سوراخ کاردیاک تا بریدگی زاویه ای^۴ که یک تورفتگی ثابت در بخش تحتانی انحنای کوچک می‌باشد، ادامه دارد. آنتروم پیلوری^۵ از بریدگی زاویه ای تا پیلور ادامه پیدا می‌کند. پیلور^۶ بخش لوله‌ای معده می‌باشد. این بخش دارای یک دیواره ضخیم عضلانی تحت عنوان اسفنکتر پیلور می‌باشد. خود پیلور را کانال پیلوریک^۷ اطلاق می‌کنند

1- Esophagus

2- Fundus

3- Body

4- Incisura angularis

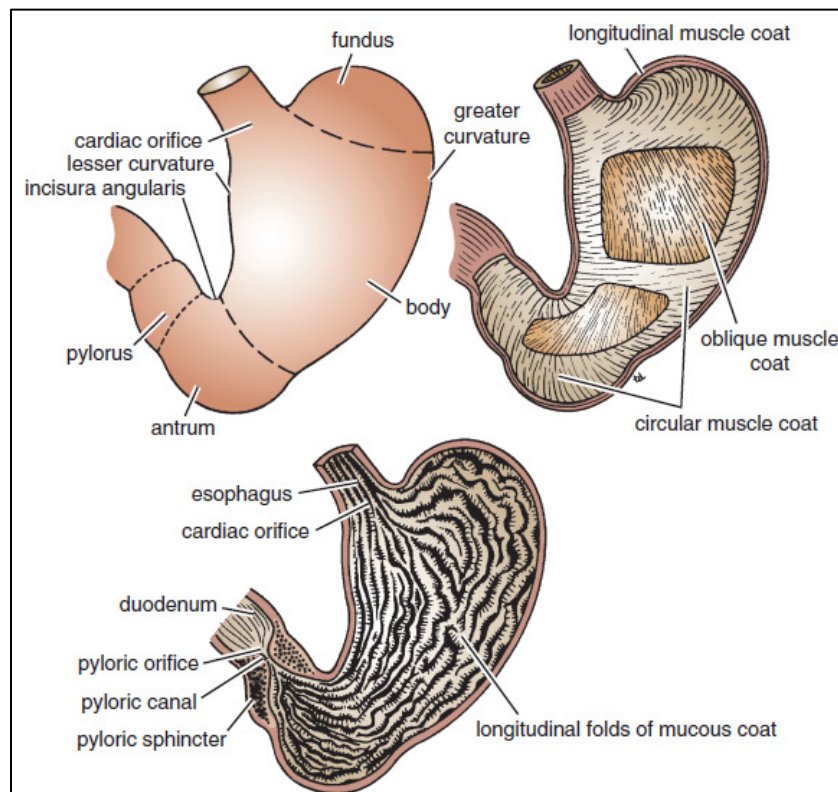
5- Pyloric antrum

6- Pylorus

7- Pyloric canal

(در سطح L₁). انحنای کوچک ۱ کنار راست معده را می‌سازد و از کاردیا تا پیلور ادامه پیدا می‌کند. انحنای کوچک به وسیله چادرینه کوچک به کبد متصل می‌شود. انحنای بزرگ ۲ بسیار طولانی تر از انحنای کوچک می‌باشد و از کنار چپ کاردیا بر روی گنبد طاق معده و در طول کنار چپ معده تا پیلور کشیده شده است. چادرینه (رباط) گاسترواسپلنیک از بخش فوقانی انحنای بزرگ تا طحال امتداد دارد و چادرینه بزرگ از بخش تحتانی انحنای بزرگ تا کولون عرضی کشیده شده است.

سوراخ کاردیالک ۳ در محلاتصال مری به معده قرار دارد (در سطح مهره T₁₁). گرچه اسفنکتر آناتومیکی در این محل وجود ندارد اما یک مکانیسم فیزیولوژیک از بازگشت محتویات معده به مری جلوگیری می‌نماید. سوراخ پیلور به وسیله کانال پیلور تشکیل می‌گردد که طول آن حدود ۲/۵ سانتیمتر می‌باشد. ضخامت عضله حلقوی معده در این محل بیشتر بوده و اسفنکتر پیلوریک آناتومیکی و فیزیولوژیک را تشکیل می‌دهد. مخاط معدی ضخیم و پر عروق بوده و به داخل چین‌های متعددی تحت عنوان **Rugae** کشیده می‌شود که اغلب در جهت طولی واقع شده‌اند و در صورت اتساع معده صاف می‌گردند.



شکل ۱۶-۳: قسمت‌های مختلف معده، پوشش‌های عضلانی و مخاط مفروش کننده آن

دیواره‌های عضلانی معده به ترتیب از سطح به عمق شامل سه لایه الیاف طولی، الیاف حلقوی و الیاف مایل می‌باشند. الیاف طولی سطحی ترین لایه بوده و بیشترین تعداد آن‌ها در طول انحنای کوچک و بزرگ

- 1- Lesser curvature
- 2- Greater curvature
- 3- Cardiac orifice

مشاهده می گردد. الیاف حلقوی در ناحیه طاق معده کم می باشند. الیاف مایل به موازات انحناى کوچک معده می باشند.

مجاورات معده عبارت اند از:

قدام: دیواره قدامی شکم، لبه دنده ای چپ، پرده و ریه چپ، دیافراگم و لوب چپ کبد.

خلف: کیسه کوچک، دیافراگم، طحال، غده فوق کلیه چپ، بخش فوقانی کلیه چپ، شریان طحالی، لوزالمعده، مزو کولون عرضی و کولون عرضی.

روده کوچک:

روده باریک طولانی ترین بخش دستگاه گوارش می باشد و از پیلور معده تا محل اتصال ایلئوسکال ادامه پیدا میکند. طول روده باریک ۶ تا ۷ متر است و شامل سه بخش دوازدهه، ژژنوم و ایلئوم می باشد.

دوازدهه:

دوازدهه لوله ای C شکل به طول تقریبی ۲۵ سانتی متر می باشد که معده را به ژژنوم متصل می نماید. دوازدهه سر لوزالمعده را احاطه می کند. ۲/۵ سانتی متر اول دوازدهه از این جهت به معده شباهت دارد که صفاق سطوح قدامی و خلفی آن را احاطه کرده است و چادرینه کوچک به کنار فوقانی رباط هیپاتودئودنال و چادرینه بزرگ به کنار تحتانی آن متصل می باشد. سایر بخش های دوازدهه خلف صفاقی می باشد. دوازدهه در مناطق

اپیگاستریک و نافی واقع شده است و جهت سهولت توصیف به چهار بخش تقسیم می گردد:

بخش اول دوازدهه (قسمت فوقانی): طول این بخش ۵ سانتی متر می باشد که از سوراخ پیلور معده تا گردن

کیسه صفرا ادامه دارد و در سمت راست تنه مهره L1 قرار می گیرد و از جلوی مجرای صفراوی، شریان

گاستروئودنال، ورید پورت و ورید اجوف تحتانی عبور می کند. به سمت بالا رفته و در سمت راست اولین

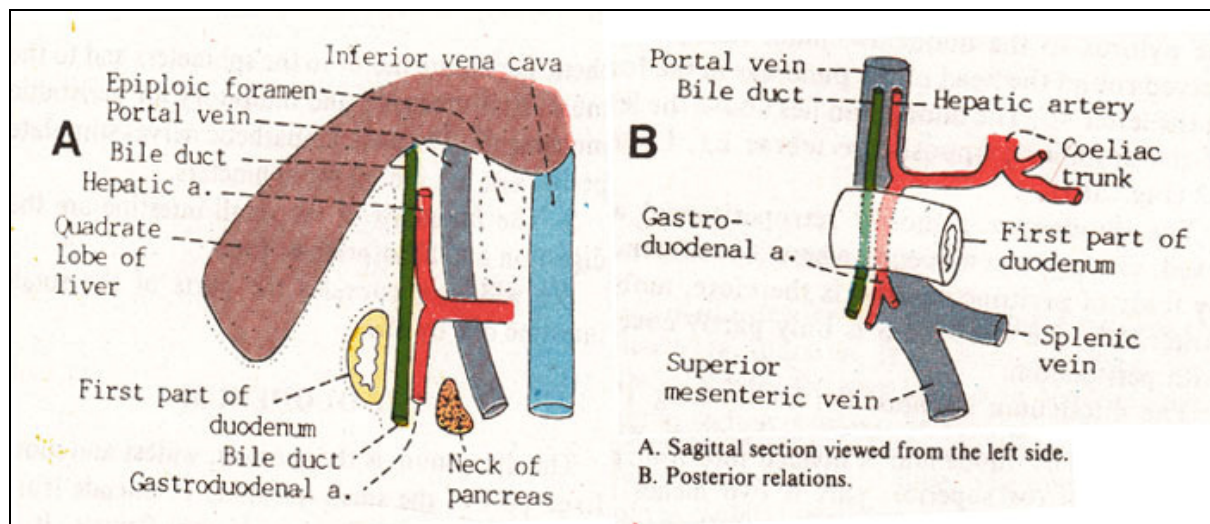
مهره کمری قرار می گیرد. سپس در صفحه ترانس پیلوریک واقع می شود. قسمت اول دوازدهه را آمپول یا

کلاهک می نامند و اغلب زخم های دوازدهه در این قسمت ایجاد می شود.

مجاورات بخش اول دوازدهه عبارت اند از: قدام: لوب مربع کبد و کیسه صفرا. خلف: کیسه کوچک (فقط

۲/۵ سانتی متر اول)، شریان گاستروئودنال، مجرای صفراوی مشترک، ورید باب و ورید اجوف تحتانی.

بالا: ورودی کیسه کوچک (سوراخ اپی پلوئیک). پایین: سر لوزالمعده.



شکل ۱۷-۳: مجاورات قسمت اول دوازدهه

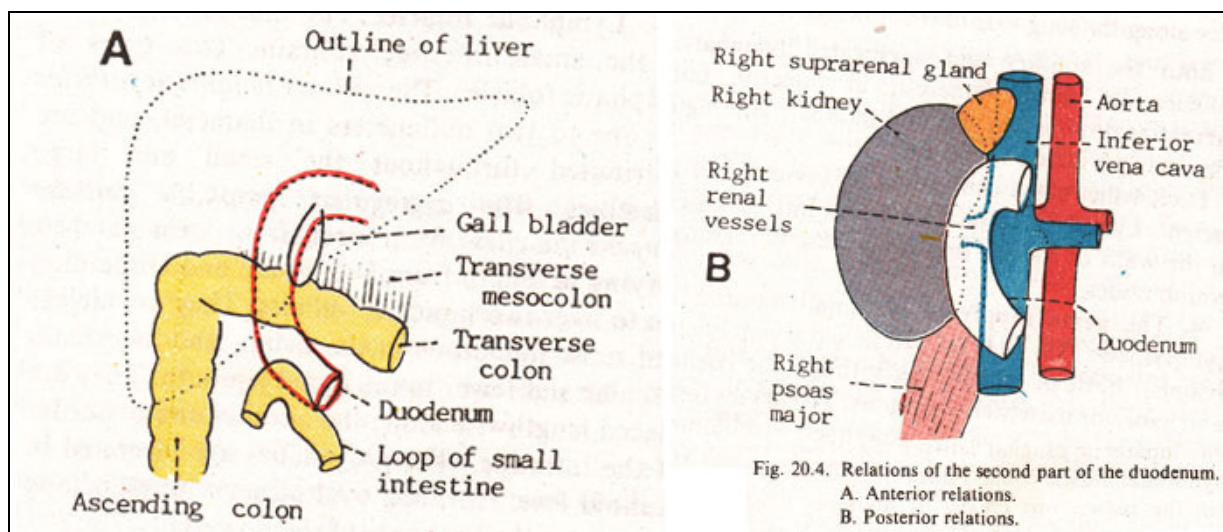
بخش دوم دوازدهه (قسمت نزولی):

طول این بخش ۸ سانتی متر می باشد و در جلوی ناف کلیه راست در سمت راست مهره های دوم و سوم کمری به شکل عمودی به سمت پایین می آید. بر روی کنار داخلی تقریباً در میانه آن مجرای صفراوی مشترک و مجرای اصلی لوزالمعده دیواره دوازدهه را سوراخ می نمایند. این دو به یکدیگر پیوسته و آمپول ۱ را ایجاد می نمایند که به نوک پایی اصلی دوازدهه ۲ وارد می گردد. مجرای فرعی لوزالمعده در صورت وجود کمی بالاتر در پایی فرعی دوازدهه ۳ باز می گردد. مجاورت بخش نزولی دوازدهه عبارت اند از: قدام: طاق (فوندوس) کیسه صفرا و لوب راست کبد، کولون عرضی (و مزو کولون عرضی) و قوس های روده باریک.

خلف: ناف کلیه راست و حالب راست.

خارج: کولون صعودی، خم کولیک راست و لوب راست کبد.

داخل: سر لوزالمعده، مجرای صفراوی مشترک و مجرای اصلی لوزالمعده.



شکل ۱۸-۳: مجاورت قسمت دوم دوازدهه

بخش سوم دوازدهه (قسمت افقی):

طول این بخش ۸ سانتی متر بوده و به شکل افقی بر روی صفحه ساب کوستال به سمت چپ می رود و با عبور از جلوی ستون مهره ها در محاذات کنار تحتانی سر لوزالمعده واقع می شود.

- 1- Ampulla
- 2- Major duodenal papilla
- 3- minor duodenal papilla

مجاورات قسمت سوم دوازدهه عبارت اند از:

قدام: ریشه مزانتر روده باریک، عروق مزانتریک فوقانی در ضخامت آن و قوس های ژرَنوم.

خلف: حالب راست، عضله پسواس راست، ورید اجوف تحتانی و آئورت.

بالا: سر لوزالمعده. پایین: قوس های ژرَنوم.

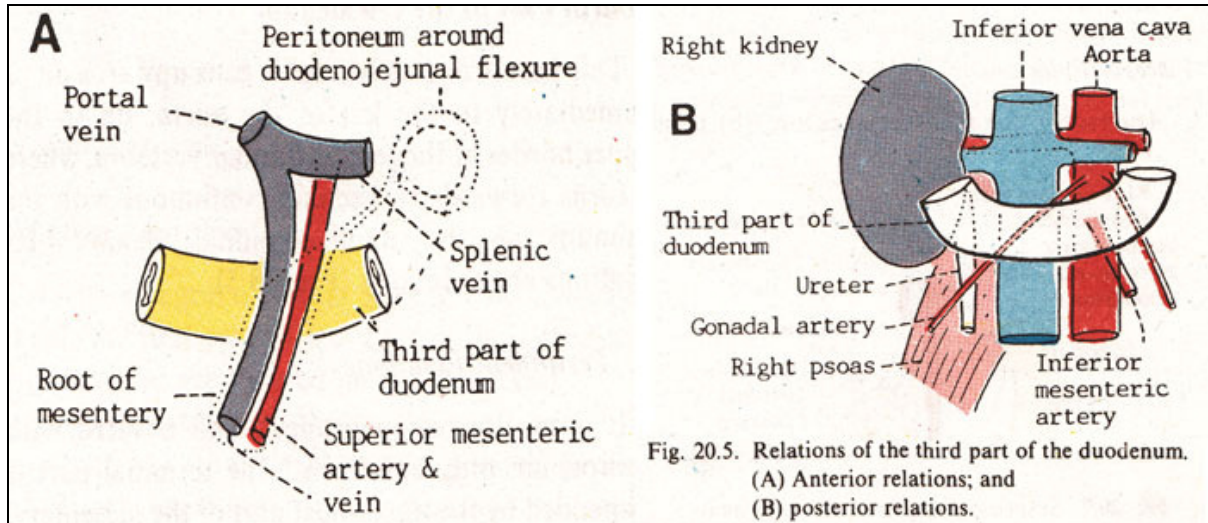
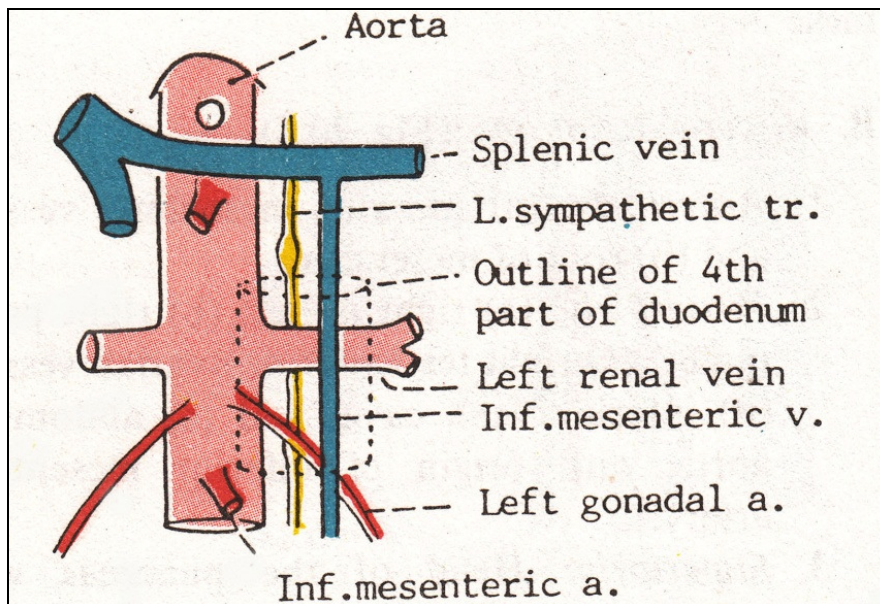


Fig. 20.5. Relations of the third part of the duodenum. (A) Anterior relations; and (B) posterior relations.

شکل ۱۹-۳: مجاورات قسمت سوم دئودنوم

بخش چهارم دوازدهه (قسمت صعودی):

طول این بخش ۵ سانتیمتر بوده و با عبور به سمت بالا و چپ به کنار فوقانی و چپ مهره L2 رسیده و در خم دئودنوژونال خاتمه می یابد. خم دئودنوژونال به وسیله یک چین صفاقی تحت عنوان رباط (لیگامان) تریتز^۱ یا رباط آویزان کننده دوازدهه که به ستون راست دیافراگم متصل می گردد، در جای خود نگه داشته می شود.



شکل ۲۰-۳: مجاورات خلفی قسمت چهارم دئودنوم

1- Ligament of treitz

مجاورات بخش صعودی دوازدهه عبارت‌اند از:

قدام: ابتدا ریشه مزاتر و قوس‌های ژژنوم.

خلف: کنار چپ آئورت و کنار داخلی عضله پسواس چپ.

ویژگیهای دوازدهه:

دوازدهه دارای مخاط ضخیمی می‌باشد. مخاط مزبور در بخش اول دوازدهه صاف می‌باشد. در سایر بخشها مخاط تشکیل چین‌های حلقوی^۱ می‌دهند. پایی اصلی دوازدهه در محل وارد شدن مجرای صفراوی و مجرای اصلی لوزالمعده به دیواره داخلی قسمت دوم دوازدهه ایجاد می‌گردد. محل اتصال پیشین روده و میان روده در زیر پایی اصلی دوازدهه می‌باشد. مجرای فرعی لوزالمعده در حدود $\frac{1}{9}$ سانتی‌متر بالاتر از پایی اصلی روی یک پایی کوچک‌تر باز می‌گردد.

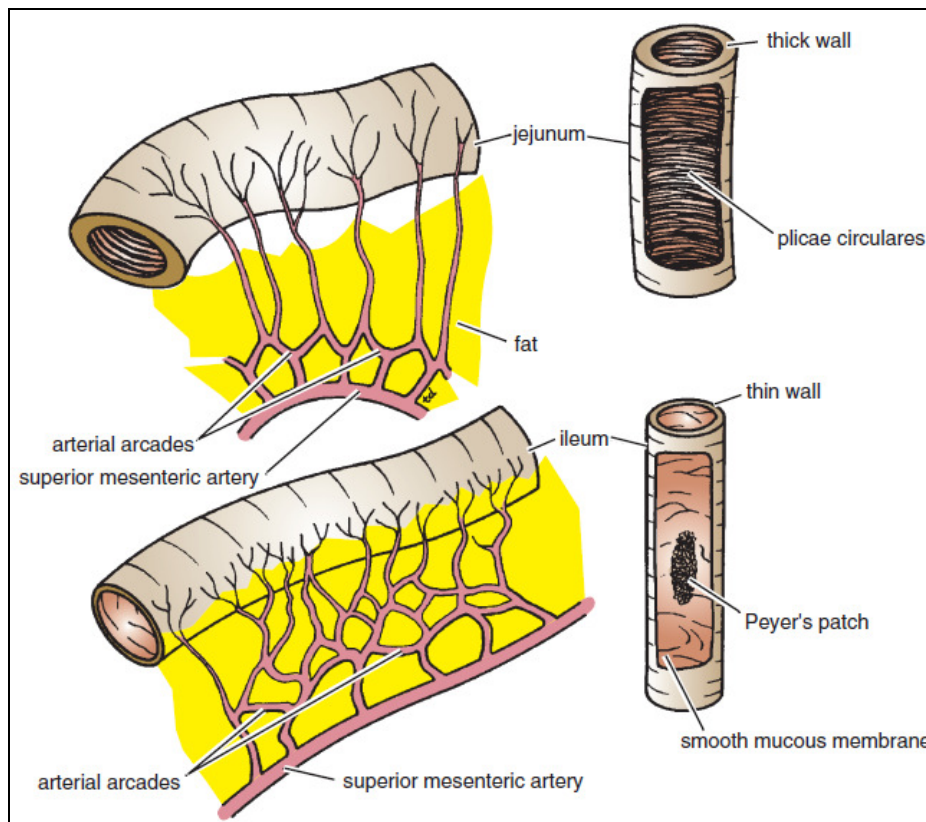
ژژنوم و ایلئوم:

ژژنوم از خم دئودنوژژونال شروع می‌گردد و ایلئوم در پیوستگاه ایلئوسکال ختم می‌گردد. طول ژژنوم و ایلئوم بر روی هم حدود ۶ متر می‌باشد که $\frac{2}{5}$ پروگزیمال آن مربوط به ژژنوم است.

در فرد زنده تفاوت‌های ژژنوم از ایلئوم به شرح زیر می‌باشد:

قوس‌های ژژنوم در قسمت فوقانی حفره صفاقی در زیر نیمه چپ مزوکولون عرضی واقع شده‌اند اما

قوس‌های ایلئوم در بخش تحتانی حفره صفاقی و لگن قرار گرفته‌اند.



شکل ۲۱-۳: برخی از تفاوت‌های خارجی و داخلی ژژنوم و ایلئوم.

1- Plicae circulares

ژژنوم قطورتر، ضخیم تر و رنگ قرمز آن پر رنگ تر از ایلئوم می‌باشد. چین‌های دائمی مخاط (چین‌های حلقوی) در ژژنوم بزرگتر، با تعداد بیشتر و فشرده تر می‌باشند. چین‌های مزبور در بخش فوقانی ایلئوم کوچک‌تر و با فاصله بیشتر می‌باشند و در بخش تحتانی مشاهده نمی‌شوند.

مزانتز ژژنوم در بالا و قسمت چپ آئورت به دیواره خلفی شکم متصل می‌باشد. در صورتی که مزانتز ایلئوم در پایین و سمت راست آئورت متصل می‌گردد.

عروق مزانتزیک ژژنوم قوسهای شریانی کمتر و شریانهای مستقیم بلندتری را ایجاد می‌کنند. چربی مزانتزی در مزانتز ژژنوم کمتر و در ایلئوم بیشتر است.

پلاکهای پی‌یر (تجمعات بافت لنفویید) در غشاء موکوسی ایلئوم تحتانی در طول لبه آنتی مزانتزیک مشاهده می‌شوند.

خون‌رسانی شریانی ژژنوم و ایلئوم بر عهده شاخه‌های روده‌ای (ایلئال و ژژنونال) شریان مزانتزیک فوقانی می‌باشد که قوسهایی را تشکیل می‌دهند.

پایین‌ترین بخش ایلئوم شاخه‌هایی از شریان ایلئوکولیک را نیز دریافت می‌نماید.

تخلیه وریدی و لنفاوی به موازات شریان‌ها و به ترتیب به ورید مزانتزیک فوقانی و عقده‌های مزانتزیک فوقانی در اطراف مبدأ شریان مزانتزیک فوقانی صورت می‌گیرد.

مزانتز روده باریک:

مزانتز روده باریک دارای یک خط اتصالی می‌باشد که از زاویه دئودنوژژونال در سمت چپ آئورت در محاذات L₂ و پسواس چپ آغاز می‌گردد و سپس از بخش سوم دئودنوم، آئورت، ورید اجوف تحتانی، پسواس و حالت راست می‌گذرد تا به محل اتصال ایلئوسکال در حفره ایلیاک راست برسد. شاخه‌های شریان مزانتزیک فوقانی که در ریشه مزانتز واقع شده‌اند از صحامت مزانتز به روده می‌روند.

دیورتیکول مکل ۱:

این عارضه مادرزادی به دلیل باقی ماندن ارتباط مجرای زرده‌ای (ویتلین) لوله‌ای جنینی ایجاد می‌گردد. دیورتیکول در لبه غیرمزانتزیک ایلئوم در ۶۱ سانتی‌متری محل ارتباط ایلئوسکال مشاهده می‌شود. طول آن حدود ۵ سانتی‌متر بوده و در ۲ درصد افراد مشاهده می‌گردد. ممکن است ناحیه کوچکی از مخاط معده داخل آن وجود داشته باشد و در نتیجه خونریزی از زخم معده در غشای مخاطی آن رخ دهد. نوار فیروزی متصل کننده دیورتیکول به ناف امکان دارد سبب چرخش حلقه‌ای از روده به دور خود شده و موجب بروز انسداد روده گردد.

روده بزرگ:

روده بزرگ بطول تقریبی ۱/۵ متر می‌باشد که از ایلئوم تا مقعد کشیده شده است. روده بزرگ شامل سکوم، آپاندیس، کولون، رکتوم و مجرای مقعدی می‌باشد.

روده بزرگ از ناحیه کشاله راست سکوم و زائده آپاندیس متصل به آن آغاز شده و با صعود از ناحیه پهلوی راست به صورت کولون صعودی به ناحیه هیپوکندریوم راست می‌رسد این عضو درست در زیر کبد با خم شدن به سمت چپ تشکیل خم کولیک راست یا خم کبدی را را داده و با عبور از عرض شکم به صورت کولون عرضی به هیپوکندریوم چپ می‌رسد. در این نقطه روده بزرگ درست در زیر طحال به سمت پائین خم شده تشکیل خم کولیک چپ یا خم طحالی می‌دهد و در پهلوی چپ به صورت کولون نزولی ادامه مسیر داده به ناحیه کشاله چپ می‌رسد.

روده بزرگ با ورود به بخش فوقانی حفره لگن به عنوان کولون سیگموئید، در دیواره خلفی به شکل رکتوم به مسیر خود ادامه داده و به کانال مقعدی ختم می‌شود. ویژگیهای کلی قسمت اعظم روده بزرگ عبارت‌اند از:

- قطر داخلی بیشتر آن در مقایسه با روده کوچک.
- تجمعاتی از چربی با پوشش صفاق (آپاندیس های امنتال) به کولون متصل هستند.
- تفکیک عضلات طولی در دیواره های روده بزرگ به شکل سه نوار باریک (تنیا کولی) که عمدتاً در سکوم و کولون مشاهده می‌شوند و کمتر در رکتوم قابل رؤیت هستند.
- حجره دار بودن کولون.

سکوم:

سکوم اولین بخش از روده بزرگ می‌باشد که در زیر محل اتصال ایلئوم با روده بزرگ واقع شده است. سکوم کیسه ای با انتهای کور می‌باشد که در حفره ایلیاک راست واقع شده است. طول آن ۶ سانتی‌متر بوده و همه سطوح آن را صفاق احاطه می‌کند. سکوم دارای تحرک زیادی بوده اما فاقد مزانتر می‌باشد. آپاندیس به

سطح خلفی داخلی آن متصل می‌گردد. چین‌های صفاقی در مجاورت سکوم بن‌بستهای ایلئوسکال فوقانی، ایلئوسکال تحتانی و رتروسکال را ایجاد می‌کنند. سه نوار پهن تنیا کولی^۱ که از عضلات طولی ایجاد شده‌اند در قاعده آپاندیس متقارب (همگرا) می‌گردند. آپاندیس به وسیله منفذی که در پایین و عقب دریچه ایلئوسکال واقع شده است با حفره سکوم مرتبط می‌باشد.

مجاورت سکوم عبارت‌اند از: قدام: قوس‌های روده باریک، گاهی بخشی از چادرینه بزرگ و دیواره قدامی شکم در ناحیه ایلیاک راست. خلف: عضلات پسواس و ایلیاکوس، عصب رانی و عصب جلدی رانی خارجی. آپاندیس اغلب در خلف سکوم است. داخل: آپاندیس از سمت داخل سکوم منشأ می‌گیرد.

1- Tenia coli

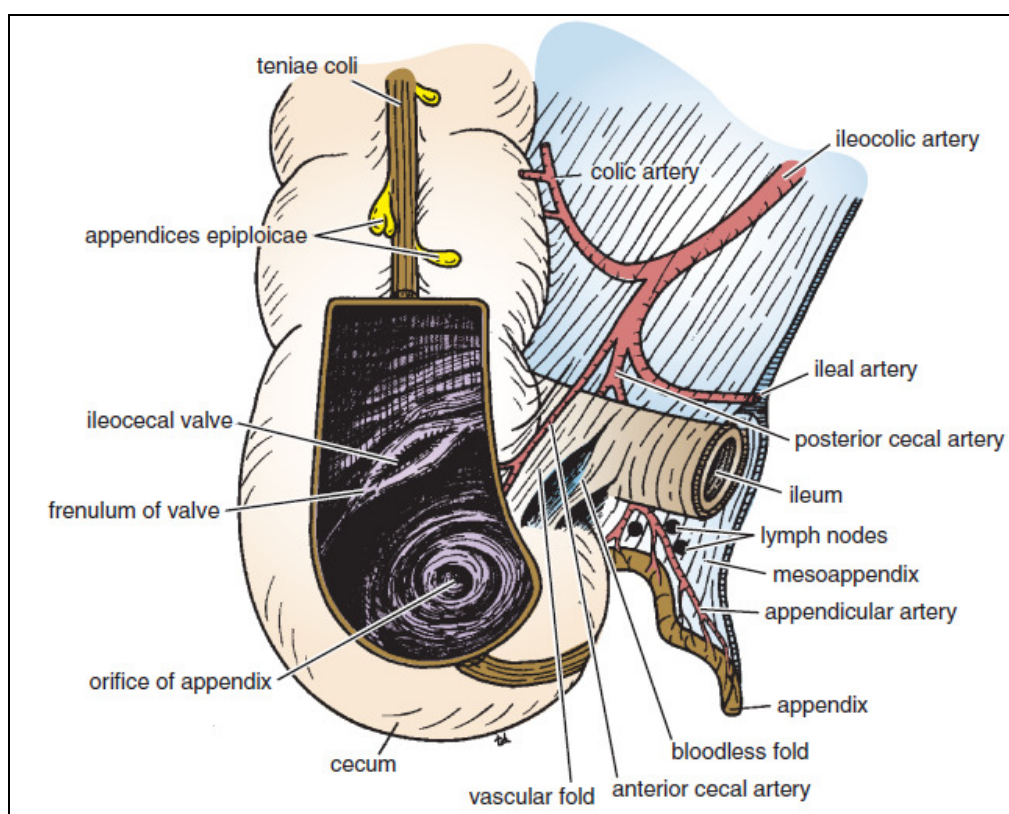
آپاندیس:

آپاندیس لوله‌ای عضلانی می‌باشد که حاوی مقدار زیادی بافت لنفوئید است. طول آن بین ۸-۱۳ سانتیمتر متغیر می‌باشد. قاعده آپاندیس به سطح خلفی داخلی سکوم در حدود ۲/۵ سانتی‌متر زیر محل اتصال ایلئوسکال متصل می‌باشد. آپاندیس یک پوشش صفاقی کامل تحت عنوان مزوآپاندیس^۱ دارد که آن را به لایه تحتانی مزانتر روده باریک متصل می‌نماید. مزوآپاندیس حاوی عروق و اعصاب آپاندیکولار می‌باشد. نوک آپاندیس دارای حرکات گسترده ای می‌باشد و شایعترین موقعیتهای آپاندیس به ترتیب عبارت‌اند از:

- ۱- قرار گرفتن در پشت سکوم (رتروسکال) و یا بخش تحتانی کولون صعودی (رتروکولیک).
- ۲- در حالت آویزان در داخل لگن در مقابل دیواره راست‌لگن.
- ۳- در سمت پائین سکوم به شکل ساب سکال.
- ۴- جلو و یا پشت بخش انتهایی ایلئوم (به شکل پری ایلئال و پست ایلئال).

آپاندیسیت: ممکن است بر اثر ورود مدفوع سفت بداخل آپاندیس التهاب آپاندیس ایجاد شود. گاهی آپاندیسیت منجر به پریتونیت موضعی یا وسیع شود.

موقعیت سطحی قاعده آپاندیس در نقطه تلاقی^۱/_۳ خارجی و میانی خطی است که از خار خاصره قدامی فوقانی به ناف کشیده می‌شود (نقطه مک برنی (MC Burney's point)).



شکل ۲۲-۳: سکوم و آپاندیس. لبه مزوآپاندیس جهت مشاهده بهتر لایه‌های صفاقی بریده شده است. شریان آپاندیکولار شاخه شریان سکال خلفی می‌باشد.

1- Mesoappendix

کولون صعودی:

طول کولون صعودی در حدود ۱۳ سانتی متر می باشد و در ربع تحتانی راست شکم واقع شده است. کولون صعودی از سکوم تا سطح تحتانی لوب راست کبد کشیده شده است و در این محل با عبور به سمت چپ، خم کولیک راست را تشکیل می دهد و در امتداد کولون عرضی قرار می گیرد. صفاق جلو و طرفین کولون صعودی را احاطه می کند و آن را به دیواره خلفی شکم متصل می نماید. مجاورات کولون صعودی عبارت اند از:

قدام: قوس های روده باریک، چادرینه بزرگ و دیواره قدامی شکم.
خلف: عضله ایلیاکوس، ستیغ ایلیاک، عضله مربع کمری، مبدأ عضله عرضی شکم و قطب تحتانی کلیه راست، اعصاب ایلیوهیپوگاستریک و ایلیواینگوینال از خلف کولون صعودی عبور می نمایند.
خون رسانی کولون صعودی بر عهده شاخه های ایلیوکولیک و کولیک راست از شریان مزانتریک فوقانی می باشد. تخلیه وریدی و لنفاوی به موازات شریان ها و به ترتیب به ورید مزانتریک فوقانی و عروق لنفاوی مزانتریک فوقانی صورت می گیرد.

کولون عرضی:

کولون عرضی با طولی در حدود ۳۸ سانتی متر از خم کولیک راست کبد آغاز می گردد و تا خم کولیک چپ در زیر طحال ادامه پیدا می کند. کولون عرضی در ناحیه نافی شکم قرارداد. خم کولیک چپ در مقایسه با خم کولیک راست در سطح بالاتری می باشد و به وسیله رباط فرنیکو کولیک از دیافراگم آویزان می گردد.
مزو کولون عرضی (یا مزانتر کولون عرضی) کولون عرضی را از کنار قدامی لوزالمعده آویزان می نماید و از جلوی قسمت دوم دئودنوم عبور می نماید. مزو کولون عرضی به کنار فوقانی کولون عرضی و لایه های خلفی چادرینه بزرگ به کنار تحتانی آن متصل می گردند. انتهای راست کولون عرضی فاقد مزو کولون می باشد. بخش وسط آن کوتاهتر از دو سمت دیگر می باشد. مزو کولون عرضی حفره صفاقی را به دو حفره سوپراکولیک و اینفراکولیک تقسیم می نماید و از بین دو لایه آن شریان کولیک میانی عبور می نماید. مجاورات کولون عرضی عبارت اند از:

قدام: چادرینه بزرگ و دیواره قدامی شکم (ناحیه ناف و هیپوگاستریک).
خلف: قسمت دوم دئودنوم، سر لوزالمعده، قوسهای ژرونوم و ایلیوم.
لنف $\frac{2}{3}$ راست کولون عرضی به عقده های کولیک و سپس به عقده های مزانتریک فوقانی و لنف $\frac{1}{3}$ چپ به عقده های کولیک و سپس به عقده های مزانتریک تحتانی تخلیه می گردد.

کولون نزولی:

کولون نزولی با طولی حدود ۲۵ سانتی متر در ربع فوقانی و تحتانی چپ واقع شده است. کولون نزولی از خم کولیک چپ تا دهانه لگن امتداد دارد که در این محل در ادامه کولون سیگموئید قرار می گیرد. صفاق سطوح قدامی و طرفین آن را احاطه می نماید و آن را به دیواره خلفی شکم متصل می نماید. مجاورت کولون نزولی عبارت اند از:

قدام: قوس های روده باریک، چادرینه بزرگ و دیواره قدامی شکم.

خلف: کنار خارجی کلیه چپ، مبدأ عضله عرضی شکم، عضله مربع کمری، ستیغ ایلیاک، عضله

ایلیاکوس و عضله پسواس چپ.

اعصاب ایلیوهیپوگاستریک و ایلیواینگوینال، عصب جلدی رانی خارجی و عصب رانی نیز در خلف

کولون نزولی واقع شده اند.

خون‌رسانی شریانی دستگاه گوارش:

خون‌رسانی شریانی دستگاه گوارش بر اساس نمو جنینی صورت می‌گیرد. خون‌رسانی خون‌رسانی پیشین روده ۱ (معادل $\frac{1}{3}$ مری تا وسط بخش دوم دوازدهه) توسط شریان سلیاک صورت می‌گیرد. خون‌رسانی میان روده ۲ (معادل وسط قسمت دوم دوازدهه تا $\frac{1}{3}$ دیستال کولون عرضی) به وسیله شریان مزانتریک فوقانی تأمین می‌گردد و خون‌رسانی پسین روده ۳ (معادل $\frac{1}{3}$ دیستال کولون عرضی تا نیمه کانال متعددی) بر عهده شریان مزانتریک تحتانی می‌باشد.

شریان سلیاک:

شریان یا تنه سلیاک بسیار کوتاه بوده و از ابتدای آئورت شکمی در سطح دوازدهمین مهره سینه‌ای یا کنار فوقانی L1 جدا می‌گردد. این شریان به وسیله شبکه سلیاک احاطه شده و در پشت کیسه کوچک واقع شده است. این شریان به شاخه‌های شریانی گاستریک چپ، طحالی و کبدی تقسیم می‌شود.

الف) شریان گاستریک چپ: کوچک ترین شاخه سلیاک می‌باشد که به سمت کاردیای معده می‌رود و بعد از جدا شدن چند شاخه مروی (ازوفاژیل) از آن به سمت راست آمده و در طول انحنا کوچک معده درون امتنوم کوچک نزول می‌کند و با شریان گاستریک راست آناستوموز می‌کند.

ب) شریان طحالی: بزرگترین شاخه تنه سلیاک می‌باشد که در طول کنار فوقانی لوزالمعده و پشت معده واقع شده است. این شریان وارد رباط اسپلینورنال می‌گردد و به سمت ناف طحال می‌رود. شاخه‌های آن عبارت‌اند از:

- ۱- شاخه‌های پانکراتیک (لوزالمعدی).

- ۲- شریان گاسترواپی پلوئیک چپ (گاستروامنتال چپ) که در نزدیکی ناف طحال جدا می‌گردد و در رباط گاسترواسپلینیک به سمت انحنا بزرگ معده می‌رود و با شریان گاسترواپی پلوئیک راست آناستوموز می‌گردد.
- ۳- شریان‌های گاستریک کوتاه که ۵ تا ۶ شاخه می‌باشند که در انتهای شریان طحالی جدا می‌گردند و در ضخامت رباط گاسترواسپلینیک به سمت فوندوس معده می‌روند. این شریانها با شریان گاسترواپی پلوئیک چپ و شریان گاستریک چپ آناستوموز می‌گردند.

- ۴- شریان‌های گاستریک خلفی.

- ۵- شاخه‌های انتهایی به طحال.

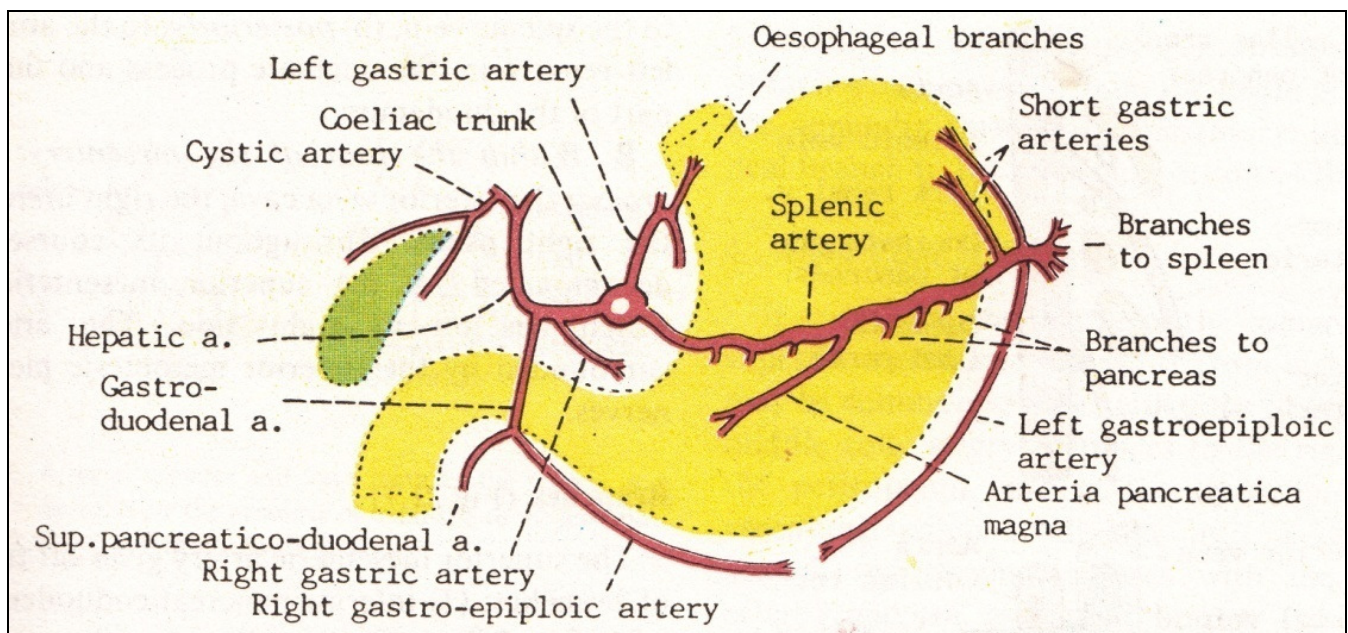
ج) شریان کبدی: در بین دولایه چادرینه کوچک بالا می‌رود و در جلوی دهانه کیسه کوچک در سمت چپ مجرای صفراوی و در جلوی ورید پورت واقع می‌گردد. این شریان در ناف کبد به شاخه‌های راست و چپ تقسیم شده و خون لوب‌های راست و چپ کبد را تأمین می‌نماید. شاخه‌های آن عبارت‌اند از:

-
- 1- foregut
 - 2- Midgut
 - 3- Hindgut

۱- شریان گاستریک راست (RG) که در کنار فوقانی پیلور از شریان کبدی جدا می‌گردد در داخل چادرینه کوچک به سمت چپ می‌آید تا در طول انحناى کوچک معده با شریان گاستریک چپ (LG) آناستوموز می‌شود.

۲- شریان گاستروئودنال شاخه بزرگی می‌باشد که در پشت بخش اول دوازدهه نزول می‌نماید و به دو شاخه تقسیم می‌گردد: شریان گاسترواپی پلوئیک راست (گاسترو امتال راست) که در طول انحناى بزرگ معده و در بین لایه‌های چادرینه بزرگ واقع می‌شود و شریان پانکراتیکودئودنال فوقانی که در بین بخش دوم دوازدهه و سر لوزالمعده نزول می‌نماید. این شریان به دو شاخه قدامی و خلفی تقسیم می‌شود و با شاخ‌های قدامی و خلفی شریان پانکراتیکودئودنال تحتانی آناستوموز می‌شود.

۳- شریان‌های کبدی راست و چپ که وارد ناف کبد می‌گردند.
شریان سیستیک اغلب از شریان کبدی راست جدا می‌گردد و به سمت گردن کیسه صفرا می‌رود.



شکل ۲۳-۳: تنه سلیاک و شاخه‌های آن

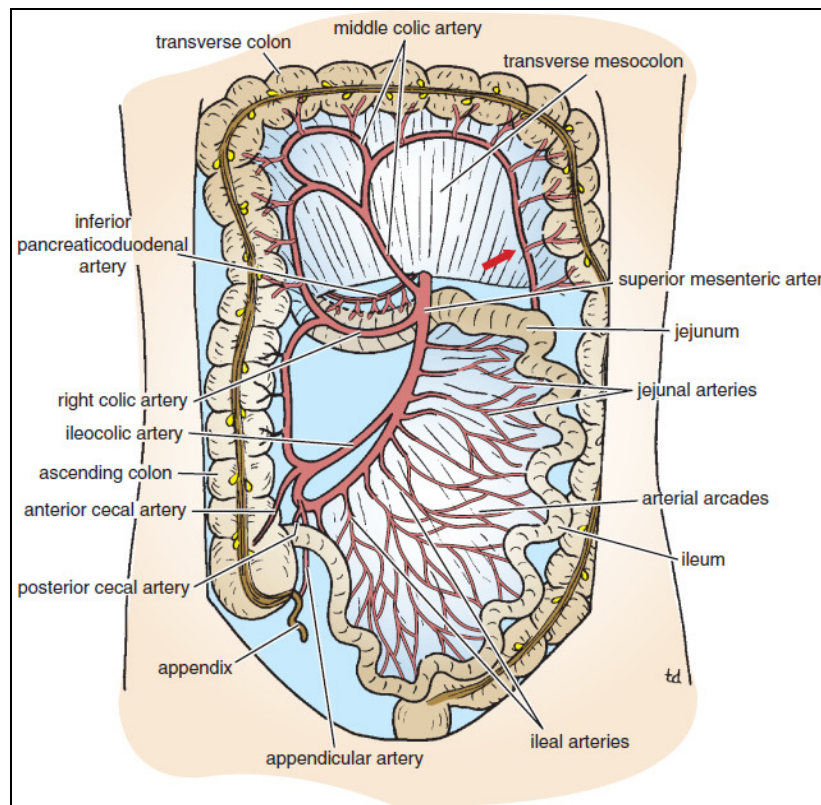
شریان مزانتریک فوقانی:

این شریان خون‌رسانی میان روده یعنی بخش دیستال دوازدهه، ژژنوم، ایلئوم، سکوم، آپاندیس، کولون صعودی و $\frac{2}{3}$ پروگزیمال کولون عرضی) و لوزالمعده را بر عهده دارد. این شریان در زیر شریان سلیاک و در جلوی نیمه تحتانی مهره L1، از قسمت قدامی آئورت شکمی جدا می‌گردد و از پشت گردن لوزالمعده و سپس از جلوی بخش سوم دوازدهه می‌گذرد و در بین لایه‌های مزانتر روده باریک و در انتها با شاخه ایلئال شریان ایلئوکولیک (شاخه شریان مزانتریک فوقانی) آناستوموز می‌گردد. در خلف شریان مزانتریک فوقانی، ورید کلیوی چپ، زائده قلابی پانکراس و بخش سوم دئودنوم قرار گرفته‌اند.
شاخه‌های این شریان عبارت‌اند از:

۱- شریان پانکراتیکودئودنال تحتانی که به شکل یک یا دو شاخه در طول کنار فوقانی بخش سوم دوازدهه و سر لوزالمعده به سمت راست می‌رود. این شریان خون‌رسانی لوزالمعده و بخشی از دوازدهه که مجاور آن است را بر عهده دارد و با شریان پانکراتیکودئودنال فوقانی آناستوموز می‌شود.

۲- شریان کولیک میانی که داخل مزو کولون عرضی به جلو آمده و خون کولون عرضی را تأمین نموده و به دو شاخه راست و چپ تقسیم می‌گردد با شریانهای کولیک راست و چپ آناستوموز می‌شود.

۳- شریان ایلئوکولیک که به سمت پایین و راست می‌آید و به دو شاخه تقسیم می‌گردد: یک شاخه فوقانی که با شریان کولیک راست آناستوموز می‌گردد و شاخه تحتانی که با انتهای شریان مزانتریک فوقانی آناستوموز می‌گردد. شاخه‌های سکال قدامی و خلفی از شاخه تحتانی جدا می‌گردند. شریان آپاندیکولار شاخه‌ای از شریان سکومی خلفی است.



شکل ۲۴-۳: شریان مزانتریک فوقانی و شاخه‌های این شریان خون‌رسانی روده

را از نیمه بخش دوم دوازدهه تا $\frac{1}{3}$ دیستال کولون عرضی بر عهده دارد.

۴- شاخه‌های ایلئال و ژژونال که ۱۲ تا ۱۵ عدد می‌باشند و در سمت چپ شریان مزانتریک فوقانی جدا شده و هر یک به دو شاخه تقسیم می‌گردند که با اتصال به شاخه‌های مجاور قوسهایی را می‌سازد که از آنها نیز شاخه‌هایی جدا شده و دوباره باز به هم می‌پیوندند تا در نهایت قوس‌های متعددی را ایجاد نمایند. عروق مستقیم (وازورکتا) کوچک سرانجام از قوس‌های انتهایی جدا شده و خون روده را تأمین می‌کنند. تعداد این قوسها در ژژنوم نسبت به ایلئوم کمتر می‌باشد. طول وازوکتاها در ژژنوم بیشتر از ایلئوم می‌باشد.

شریان مزانتریک تحتانی:

این شریان خون‌رسانی $\frac{1}{3}$ دیستال کولون عرضی، خم کولیک چپ، کولون نزولی، کولون سیگموئید، رکتوم و نیمه فوقانی کانال مقعدی را بر عهده دارد. این شریان در حدود $\frac{3}{8}$ سانتیمتر بالاتر از محل دوشاخه شدن آئورت شکمی در جلوی مهره L3 از آن جدا شده و با حرکت به سمت پایین و چپ از جلوی شریان ایلیاک مشترک چپ عبور می‌نماید. در این محل نام شریان به شریان رکتال فوقانی تغییر می‌کند. شاخه‌های آن عبارت‌اند از:

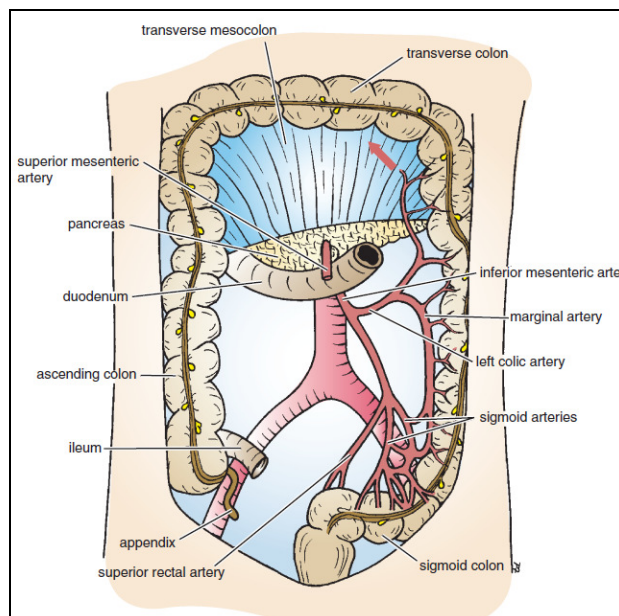
(۱) شریان کولیک چپ که به سمت بالا و پایین می‌آید و خون‌رسانی $\frac{1}{3}$ دیستال کولون عرضی، خم کولیک چپ و بخش فوقانی کولون نزولی را تأمین می‌نماید. این شریان به شاخه‌های صعودی و نزولی تقسیم می‌گردد و با شریان کولیک میانی و شریانهای سیگموئید آناستوموز می‌شوند.

(۲) شریان‌های سیگموئیدی که دو یا سه عدد بوده و خون‌رسانی کولون نزولی و سیگموئید را بر عهده دارند.

(۳) شریان رکتال فوقانی که ادامه شریان مزانتریک تحتانی پس از عبور از جلوی شریان ایلیاک مشترک چپ است. شریان مربوطه در پشت رکتوم به داخل لگن آمده و خون‌رسانی رکتوم و نیمه فوقانی کانال مقعدی را تأمین می‌نماید و با شریان‌های رکتال میانی و تحتانی آناستوموز می‌گردد.

شریان مارژینال (قوس دروموند):

آناستوموز شریان‌های کولیک در اطراف لبه مقعر روده بزرگ سبب ایجاد یک تنه شریانی تحت عنوان شریان مارژینال می‌گردد که از محل اتصال ایلئوسکال آغاز شده و در این محل با شاخه‌های ایلئال شریان مزانتریک فوقانی آناستوموز می‌گردد و در انتها آناستوموز محدودتری با شریان رکتال فوقانی دارد.



شکل ۲۵-۳: شریان مزانتریک تحتانی و شاخه‌های آن. این شریان خون‌رسانی $\frac{1}{3}$ دیستال کولون عرضی تا نیمه

کانال مقعدی را بر عهده دارد و با شاخه کولیک میانی از شریان مزانتریک فوقانی آناستوموز می‌گردد.

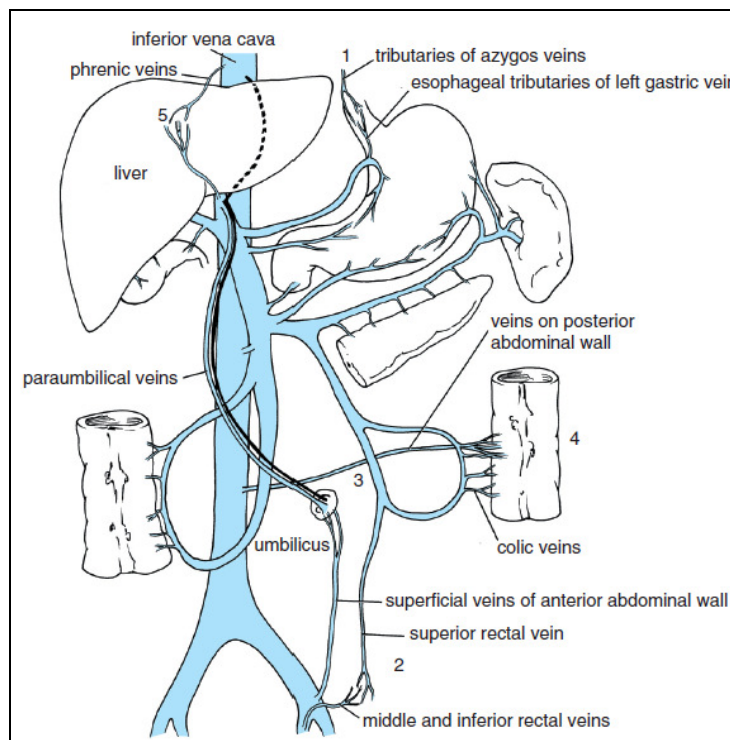
تخلیه وریدی دستگاه گوارش:

ورید پورت (ورید باب کبدی):

این ورید خون بخش شکمی دستگاه گوارش (از $\frac{1}{3}$ تحتانی مری تا نیمه کانال مقعدی) و همچنین طحال، لوزالمعده و کیسه صفرا را تخلیه می‌نماید. ورید باب در کبد وارد سینوزوئیدها می‌گردد و خون از آن‌ها به سمت وریدهای کبدی و سپس به ورید اجوف تحتانی ملحق می‌رود. طول ورید باب حدود ۵ سانتی‌متر بوده و در پشت گردن لوزالمعده از الحاق ورید مزانتریک فوقانی و طحالی در سطح مهره L2 ایجاد می‌گردد. ورید باب در پشت بخش اول دوازدهه به سمت بالا و راست می‌آید و وارد چادرینه کوچک می‌گردد. سپس در جلوی دهانه کیسه کوچک در حالی که در عقب مجرای صفراوی و شریان کبدی واقع شده، به سمت ناف کبد می‌رود و در این محل به دو شاخه انتهایی راست و چپ تقسیم می‌گردد. شاخه‌های ورید باب عبارت‌اند از:

۱) ورید طحالی که از ناف طحال خارج می‌گردد و در داخل رباط اسپلنیکورنال در زیر شریان طحالی به سمت راست می‌آید. این ورید در پشت گردن لوزالمعده به ورید مزانتریک فوقانی ملحق شده و ورید باب را ایجاد می‌کند. وریدهای گاستریک کوتاه، گاسترواپی پلوئیک چپ، مزانتریک تحتانی و لوزالمعده به ورید طحالی تخلیه می‌گردند.

ورید مزانتریک تحتانی که بر روی دیواره خلفی شکم به سمت بالا می‌آید و در پشت تنه لوزالمعده به ورید طحالی ملحق می‌گردد. وریدهای رکتال فوقانی، سیگموئیدی و کولیک چپ به این ورید تخلیه می‌شوند.



شکل ۲۶-۳: شاخه‌های ورید باب

۲) ورید مزانتریک فوقانی که در ریشه مزانتر روده باریک در کنار راست شریان به بالا می‌رود. از جلوی بخش سوم دوازدهه عبور و زائده قلابی پانکراس نموده و در پشت گردن لوزالمعده به ورید طحالی ملحق می‌گردد. وریدهای ژرونال، ایلئال، ایلئوکولیک، کولیک راست، کولیک میانی، پانکراتیکودئودنال تحتانی و گاسترواپی پلوئیک راست به ورید مزانتریک فوقانی تخلیه می‌شوند.

۳) ورید گاستریک چپ که خون بخش چپ انحنای کوچک معده و بخش دیستال مری را تخلیه می‌نماید.

۴) ورید گاستریک راست که خون بخش راست انحنای کوچک معده را تخلیه می‌نماید.

۵) وریدهای سیستیک که خون کیسه صفرا را به طور مستقیم تخلیه می‌نمایند.

۶) وریدهای اطراف ناف (پاراامبلیکال) که همراه ورید نافی مسدود شده بوده و به وریدهای دیواره قدامی شکم منتقل می‌شوند.

آناستوموزهای پورتوکاوال (پورتوسیستمیک):

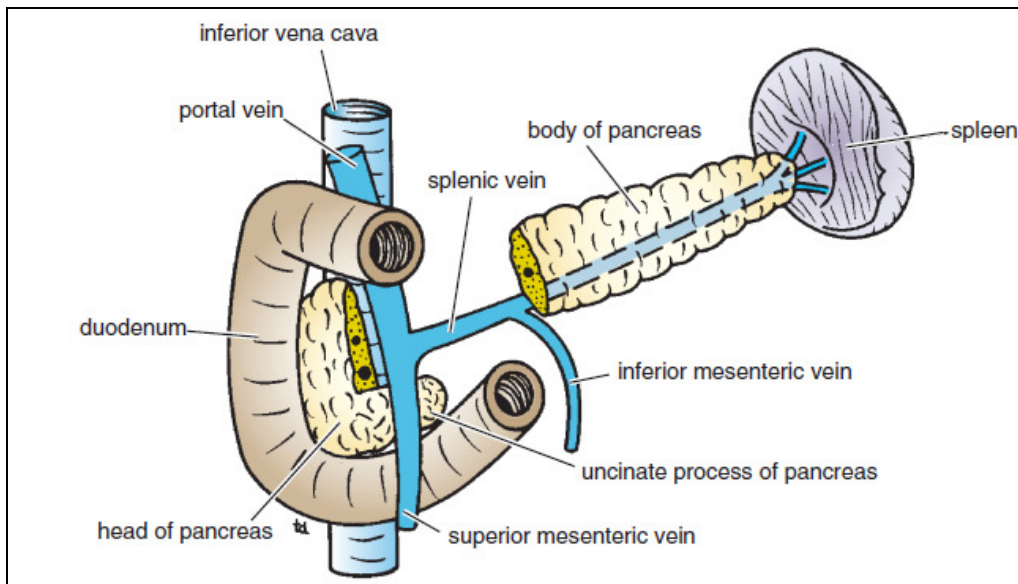
در حالت طبیعی خون ورید باب پس از عبور از کبد توسط وریدهای کبدی به ورید اجوف تحتانی (گردش وریدی سامانه‌ای) تخلیه می‌گردد. این مسیر مستقیم می‌باشد ولی ارتباطات کوچک دیگری بین سیستم باب و سامانه‌ای (کاوال) وجود دارد که در صورت انسداد مسیر مستقیم اهمیت پیدا می‌کنند. این ارتباطات عبارت‌اند از:

۱) در $\frac{1}{3}$ تحتانی مری شاخه‌های ازوفازیل (مروی) ورید گاستریک چپ (از گردش باب) با وریدهای مروی که خون $\frac{1}{3}$ میانی مری را به وریدهای آزیگوس (از گردش سامانه‌ای یا کاوال) تخلیه می‌نمایند، آناستوموز می‌گردند.

۲) در میانه کانال مقعدی، وریدهای رکتال فوقانی (از گردش باب) که خون نیمه فوقانی کانال مقعدی را تخلیه می‌نمایند با وریدهای رکتال میانی و تحتانی (از گردش سامانه‌ای) که به ترتیب شاخه‌هایی از وریدهای ایلیاک داخلی و پودندال داخلی می‌باشند، آناستوموز می‌گردند.

۳) وریدهای پاراومبیلیکال (اطراف ناف) شاخه چپ ورید باب را به وریدهای سطحی دیواره قدامی شکم (از گردش سامانه‌ای) ارتباط می‌دهند. وریدهای پاراومبیلیکال در داخل رباط داسی شکل (فالسی فرم) سیر نموده رباط گرد را همراهی می‌نمایند.

۴) وریدهای کولون صعودی، کولون نزولی، دوازدهه، لوزالمعده و کبد (از گردش باب) با وریدهای کلیوی، کمری و فرنیک (از گردش سامانه‌ای) آناستوموز می‌شوند.



شکل ۲۷-۳: تشکیل ورید باب در پشت گردن لوزالمعده.

وقتی فشار در ورید پورت بالا رود، در محل آنستوموزهای پورتوسیستمیک و اطراف آنها، اتساعات وریدی (واریس ها) به وجود می آید و این وریدهای متسع به اشکال زیر نام گذاری می شوند:

- هموروئیدها در محل اتصال آنورکتال.
- واریس های مری در محل اتصال مری و معده.
- کاپوت مدوزا (Caput medusa) در محل ناف.

واریس های مری در مقابل ضربه آسیب پذیر بوده و ممکن است به محض آسیب دیدگی، شدیداً خونریزی کنند که به جراحی فوری احتیاج پیدا می کنند.

عروق لنفاوی:

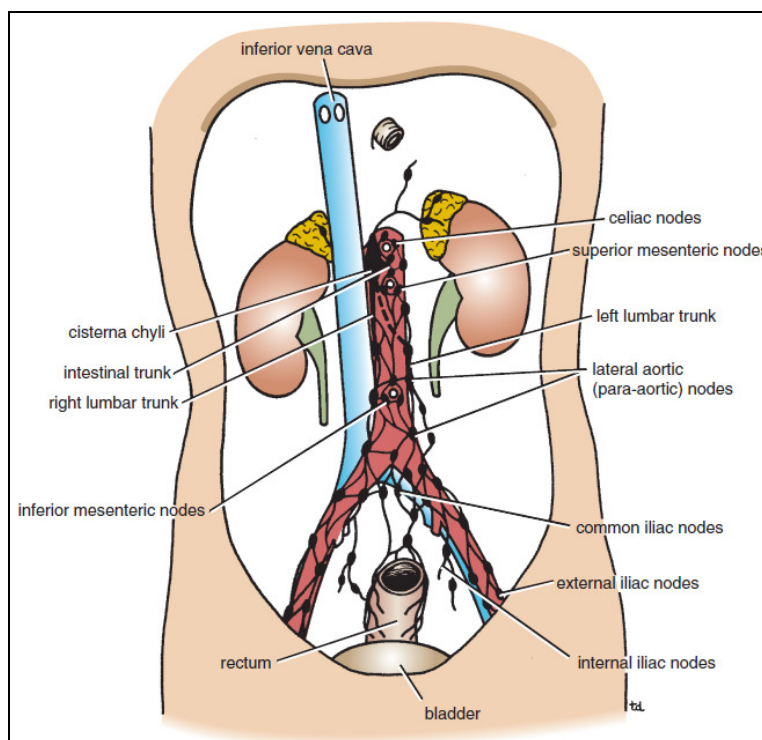
تخلیه لنفاوی بخش شکمی لوله گوارش تا قسمت تحتانی رکتوم، همچنین طحال، پانکراس، کیسه صفرا و کبد از طریق عقده ها و عروقی است که نهایتاً به مجموعه بزرگی از عقده های لنفاوی جلوی آئورتی ختم می شوند که در محل مبدأ سه شاخه قدامی آئورت شکمی قرار گرفته اند و توسط این شریان ها خون رسانی می شوند. لذا چنین تجمعاتی تحت عنوان گره ها (عقده های) لنفی جلوی آئورتی سلیاک، مزانتریک فوقانی و مزانتریک تحتانی خوانده می شوند.

لنف احشایی که توسط شریان سلیاک خون رسانی می شوند (ساختمان هایی که بخشی از پیشین روده هستند)، به عقده های جلوی آئورتی در نزدیکی تنه سلیاک تخلیه می شوند. همچنین این عقده های سلیاک، لنف مجموعه عقده های جلوی آئورتی مزانتریک فوقانی و تحتانی را دریافت می کنند و لنف عقده های سلیاک به سیستمناکیلی وارد می شود.

لنف احشایی که توسط شریان مزانتریک فوقانی خون رسانی می شوند (ساختمان هایی که بخشی از میان روده هستند)، به عقده های جلوی آئورتی در نزدیکی مبدأ شریان مزانتریک فوقانی تخلیه می شود. همچنین این

عقدده‌های مزانتريک فوقانی لنف مجموعه عقدده‌های جلوی آئورتی مزانتريک تحتانی را دریافت می‌کنند و لنف عقدده‌های مزانتريک فوقانی به عقدده‌های سلیاک تخلیه می‌شود.

لنف احشایی که توسط شریان مزانتريک تحتانی خون‌رسانی می‌شوند (ساختمان‌هایی که بخشی از پسین روده هستند)، به عقدده‌های جلوی آئورتی در نزدیکی مبدأ شریان مزانتريک تحتانی تخلیه می‌شود و لنف عقدده‌های مزانتريک تحتانی نیز به عقدده‌های مزانتريک فوقانی می‌ریزد.

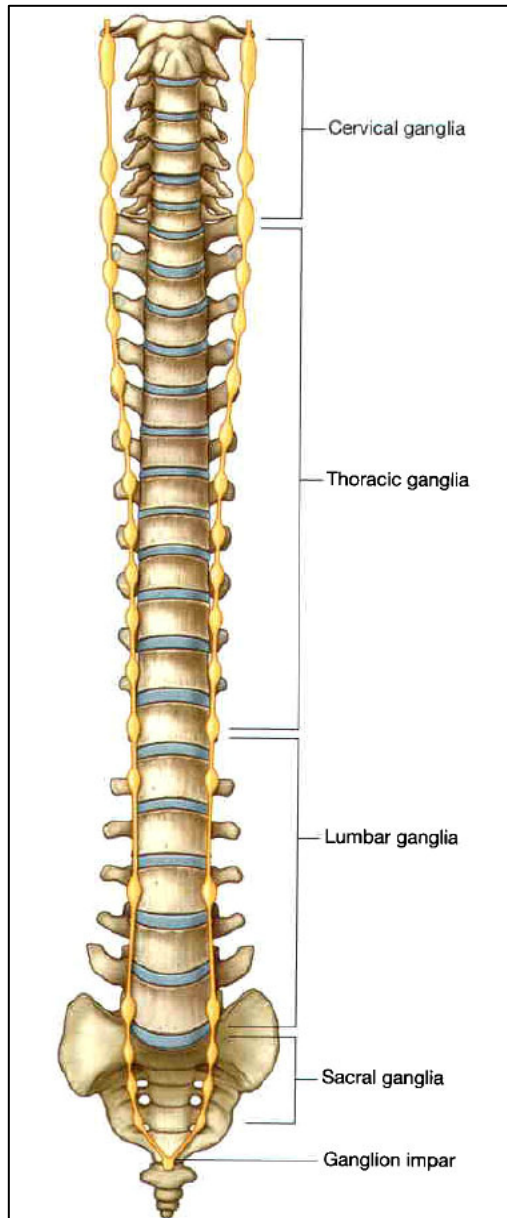


شکل ۲۸-۳: تخلیه لنفاوی شکم

عصب دهی:

احشاء شکمی توسط هر دو بخش خارجی و داخلی سیستم عصبی، عصب دهی می‌شوند. عصب دهی خارجی شامل دریافت ایمپالس‌های حرکتی از سیستم عصبی مرکزی و ارسال اطلاعات حسی به آن می‌شود. عصب دهی داخلی شامل فعالیت‌های دستگاه گوارشی توسط یک شبکه عموماً مستقل نورون‌های حسی و حرکتی

است (سیستم عصبی روده‌ای یا Enteric nervous system).



احشای شکمی که عصب دهی خارجی دارند شامل بخش شکمی لوله گوارش، طحال، پانکراس، کیسه صفرا و کبد می‌شوند. این احشاء اطلاعات حسی را از طریق فیبرهای آوران احشایی به سیستم عصبی مرکزی فرستاده و ایمپالس‌های حرکتی را از طریق فیبرهای وبران احشایی از سیستم عصبی مرکزی دریافت می‌کنند.

فیبرهای وبران احشایی بخشی از قسمت‌های سمپاتیکی و پاراسمپاتیکی بخش اتونوم سیستم عصبی محیطی (PNS) هستند. اجزای ساختاری که به‌عنوان مسیری برای عبور این فیبرهای وبران و آوران عمل می‌کنند عبارت‌اند از:

ریشه‌های قدامی و خلفی طناب نخاعی، تنه‌های سمپاتیکی، اعصاب اسپلانکنیک که ناقل فیبرهای سمپاتیکی (توراسیک، لومبار و ساکرال) هستند، فیبرهای پاراسمپاتیکی (لگنی)، شبکه جلوی مهره‌ای، عقده‌های مربوطه و اعصاب واگ (X).

شبکه عصبی روده‌ای از نورون‌های حسی و حرکتی تشکیل شده که به‌صورت دو شبکه به هم متصل در دیواره‌های لوله گوارش هستند.

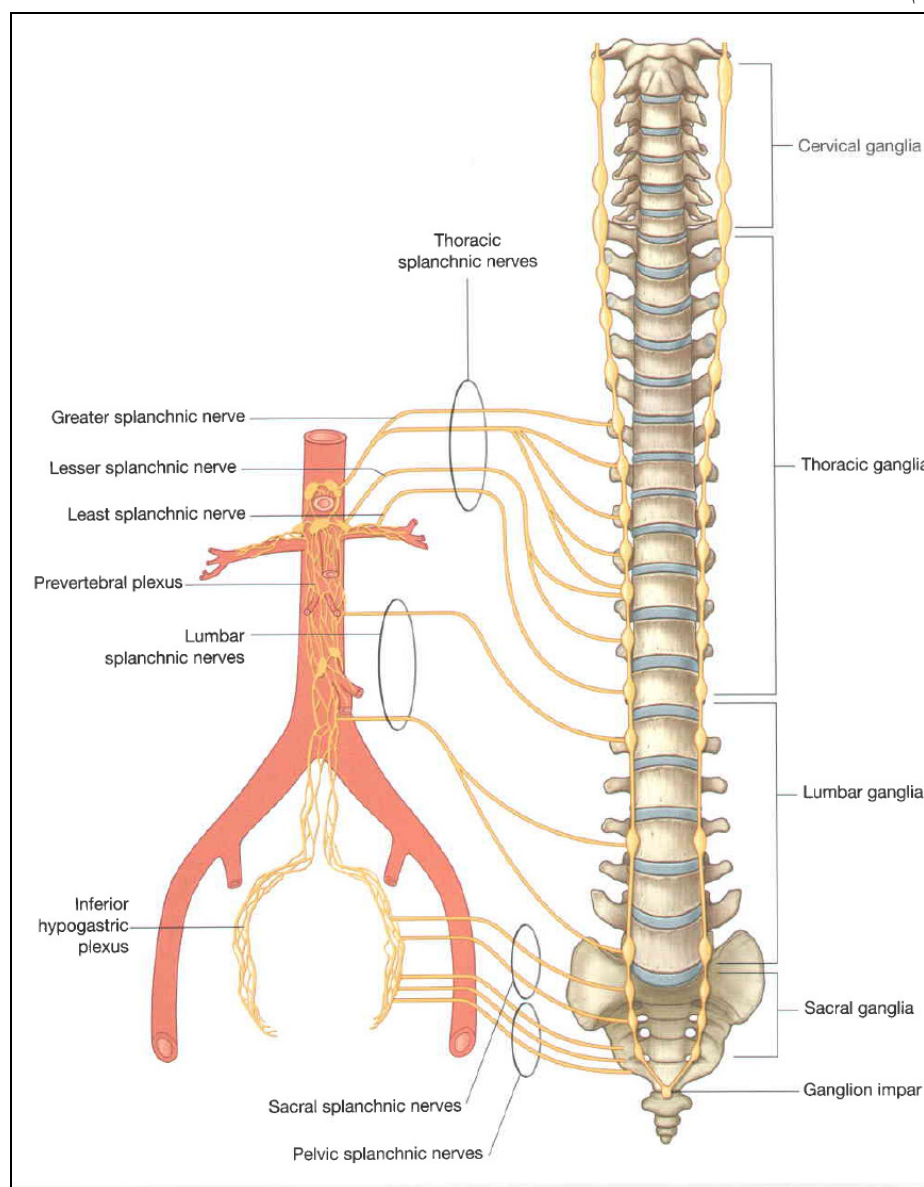
شکل ۲۹-۳: تنه سمپاتیکی

این اعصاب انقباض و شل شدن هماهنگ عضلات صاف روده را کنترل کرده و ترشح معده و جریان خون را تنظیم می‌کنند.

تنه‌های سمپاتیکی (Sympathetic trunks)

تنه‌های سمپاتیکی دو طناب عصبی موازی هستند که در طرفین ستون مهره‌ای از قاعده جمجمه تا ناحیه دنبالچه کشیده شده‌اند. این عناصر در گردن در خلف غلاف کاروتید قرار می‌گیرند. در قسمت فوقانی قفسه سینه، در

جلوی گردن دنده‌ها بوده در حالی که در بخش تحتانی قفسه سینه، بر روی سطوح طرفی تنه مهره‌ها جای می‌گیرند. در ناحیه شکم، این تنه‌های عصبی در قسمت قدامی طرفی مهره‌های کمری بوده و در درون لگن، در جلوی ساکروم قرار می‌گیرند.

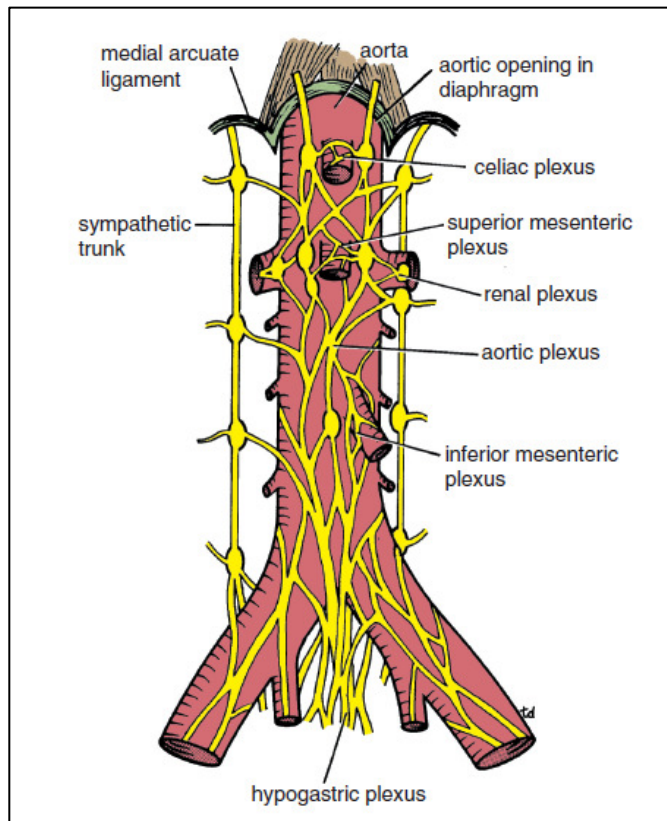


شکل ۳۰-۳: اعصاب اسپلانژیک

این دو تنه سمپاتیک در جلوی استخوان دنبالچه به هم متصل شده و تشکیل گانگلیون ایمپار را می‌دهند. در سرتاسر مسیر تنه‌های سمپاتیک، مناطق کوچک برجسته‌ای قابل رؤیت می‌باشند. این مجموعه‌های جسم سلول‌های عصبی در خارج از دستگاه عصبی مرکزی، عقده‌های سمپاتیکی پاراورتبرال هستند. این عقده‌ها معمولاً به صورت زیر هستند: سه عقده در ناحیه گردن، ۱۱ یا ۱۲ عقده در ناحیه قفسه سینه، چهار عقده در ناحیه کمر، ۴ یا ۵ عقده در ناحیه خاجی و گانگلیون ایمپار در جلوی استخوان دنبالچه. عقده‌ها و تنه‌های سمپاتیک توسط شاخه‌های خاکستری موجود در تمام طول تنه‌های سمپاتیک و شاخه‌های سفید واقع در قسمت‌های

توراسیک و کمری فوقانی تنه با اعصاب نخاعی مربوط می‌شوند. فیبرهای عصبی موجود در تنه‌های سمپاتیک شامل فیبرهای سمپاتیک پیش عقده‌ای و پس عقده‌ای و فیبرهای آوران احشایی می‌شوند.

اعصاب اسپلانکنیک:



اعصاب اسپلانکنیک، عناصر مهمی در عصب دهی احشاء شکمی هستند. این اعصاب با عبور از تنه‌های سمپاتیک یا عقده‌های مرتبط با آن، به شبکه جلوی مهره‌ای و عقده‌های قرار گرفته در جلوی آئورت شکمی می‌رسند. این اعصاب بر اساس فیبرهای وبران احشایی که با خود به همراه دارند به دو نوع مختلف تقسیم می‌شوند: الف) اعصاب اسپلانکنیک توراسیک، کمری و خاجی، فیبرهای سمپاتیک پیش عقده‌ای را از تنه سمپاتیک به عقده‌های شبکه جلوی مهره‌ای منتقل کرده و نیز فیبرهای آوران احشایی را با خود دارند. ب) اعصاب اسپلانکنیک لگنی (ریشه

پاراسمپاتیکی)، فیبرهای پاراسمپاتیک پیش عقده‌ای را شکل ۳۱-۳: آئورت و شبکه‌های عصبی مربوط به آن از اعصاب نخاعی S2 تا S4 به ناحیه گسترش یافته‌ای از شبکه جلوی مهره‌ای در درون لگن (شبکه‌های پیوگاستریک تحتانی یا شبکه لگنی) منتقل می‌سازند.

اعصاب اسپلانکنیک توراسیک:

سه عصب اسپلانکنیک توراسیک با عبور از عقده سمپاتیک واقع در طول بخش توراسیک تنه سمپاتیک به شبکه جلوی مهره‌ای سمپاتیک به شبکه جلوی مهره‌ای و عقده‌های مرتبط با آئورت شکمی در ناحیه شکم می‌روند:

الف) عصب اسپلانکنیک بزرگ از عقده‌های پنجم تا نهم (دهم) توراسیک منشأ گرفته و به عقده سلیاک در شکم (یک عقده جلوی مهره‌ای مرتبط با تنه سلیاک) می‌رود.

ب) عصب اسپلانکنیک کوچک: از عقده‌های توراسیک نهم و دهم (دهم و یازدهم) منشأ گرفته و به عقده آئورتیکورنال می‌رود.

ج) عصب اسپلانکنیک کوچک تر: از عقده‌ای توراسیک دوازدهم منشأ گرفته و به شبکه کلیوی می‌روند.

عصب اسپلانکنیک کمری و خاجی:

معمولاً دو تا چهار عصب اسپلانکنیک کمری موجود بوده که با عبور از بخش کمری تنه سمپاتیک یا عقده‌های مربوطه به شبکه جلوی مهره‌ای وارد می‌شوند. به همین شکل عصب اسپلانکنیک خاجی تنه سمپاتیک از بخش

خاجی تنه سمپاتیک یا عقده‌های مرتبط گذشته و به شبکه‌های پو گاستریک تحتانی وارد می‌شوند که این شبکه، بخش گسترش یافته‌ای از شبکه جلوی مهره‌ای به داخل لگن است.

عصب اسپلانکنیک لگنی: عصب اسپلانکنیک لگنی (پاراسمپاتیکی) منحصر به فرد هستند. این اعصاب، تنها عصب اسپلانکنیکی هستند که فیبرهای پاراسمپاتیکی را با خود دارند. فیبرهای پاراسمپاتیکی پیش عقده‌ای با منشأ گرفتن از بخش خاجی طناب نخاعی با عبور از اعصاب S2 تا S4 نخاعی به شبکه‌های پو گاستریک تحتانی می‌رسند. به محض ورود به این شبکه، بخشی از این فیبرها به سمت بالا رفته، به شبکه جلوی مهره‌ای شکمی وارد می‌شوند و به همراه شریان‌های تغذیه کننده پسین روده توزیع می‌شوند. بدین وسیله مسیر عصب دهی یک سوم دیستال کولون عرضی، کولون نزولی و کولون سیگموئید توسط فیبرهای پاراسمپاتیکی پیش عقده‌ای فراهم می‌گردد.

عقده‌ها و شبکه جلوی مهره‌ای در شکم:

شبکه جلوی مهره‌ای شکمی مجموعه‌ای از رشته‌های عصبی است که آئورت شکمی را احاطه کرده و در امتداد شاخه‌های اصلی آن قرار می‌گیرد. جسم سلولی فیبرهای سمپاتیک پس عقده‌ای در سرتاسر شبکه جلوی مهره‌ای شکمی پراکنده شده‌اند. برخی از این اجسام سلولی به شکل عقده‌های مشخصی سازمان یافته‌اند در حالی که سایرین توزیع بی‌نظم تری دارند. معمولاً عقده‌ها با شاخه‌های خاصی از آئورت شکمی مرتبط هستند و توسط همین شاخه‌ها نام گذاری می‌شوند. سه بخش عمده شبکه جلوی مهره‌ای و عقده‌های مربوطه عبارت است از: شبکه‌های سلیاک، آئورتی و هایپوگاستریک فوقانی.

الف) شبه سلیاک: اجتماع بزرگی از رشته‌های عصبی و عقده‌ها بوده که درست در زیر سوراخ آئورتی دیافراگم با ریشه‌های تنه سلیاک و شریان مزانتریک فوقانی مرتبط می‌شوند. عقده‌های مرتبط با شبکه سلیاک شامل دو عقده سلیاک، یک عقده منفرد مزانتریک فوقانی و دو عقده آئورتیکورنال می‌شوند.

ب) شبکه آئورتی از رشته‌های عصبی و عقده‌های مربوطه تشکیل شده است که در سطوح قدامی و طرفی آئورت شکمی از زیر مبدأ شریان مزانتریک فوقانی تا محل دو شاخه شدن آئورت به شریان‌های ایلیاک مشترک گسترش یافته‌اند. عقده اصلی این شبکه، عقده فیبرهای پاراسمپاتیکی مزانتریک تحتانی در ریشه شریان مزانتریک تحتانی است.

ج) شبکه های پو گاستریک فوقانی:

محتوی عقده‌های متعدد کوچکی است و بخش انتهایی شبکه جلوی مهره‌ای شکمی، قبل از ورود آن به داخل حفره لگنی می‌باشد. هر کدام از این شبکه‌های اصلی، خود منشأ تعدادی شبکه ثانویه هستند که ممکن است این شبکه‌ها نیز محتوی عقده‌های کوچکی باشند. معمولاً نام گذاری این شبکه‌ها بانام عروقی که با آنها در ارتباط‌اند صورت می‌گیرد. به عنوان مثال، شبکه سلیاک معمولاً به صورت شبکه‌ای توصیف می‌شود که منشأ شبکه مزانتریک فوقانی، شبکه کلیوی و سایر شبکه‌هایی است که در طول شاخه‌های مختلف تنه سلیاک گسترده شده‌اند. به همین صورت، شبکه آئورتی دارای شبکه‌های ثانویه‌ای است که شامل شبکه مزانتریک

تحتانی، شبکه اسپرماتیک و شبکه ایلیاک خارجی می شوند. شبکه هایپوگاستریک فوقانی در پائین به اعصاب هایپوگاستریک تقسیم می شود که این اعصاب به داخل لگن نزول کرده و در شکل گیری شبکه های مزانتریک تحتانی و لگنی شرکت می کنند. شبکه جلوی مهره های شکمی اعصاب زیر را دریافت می کنند:

- فیبرهای پاراسمپاتیک پیش عقده ای و آوران احشایی از عصب واگ.
- فیبرهای سمپاتیک پیش عقده ای و آوران احشایی از اعصاب اسپلانکنیک کمری و توراسیک.
- فیبرهای پاراسمپاتیک پیش عقده ای از اعصاب اسپلانکنیک لگنی.

عصب دهی پاراسمپاتیک:

عصب دهی پاراسمپاتیک بخش شکمی لوله گوارش، طحال، پانکراس، کیسه صفرا و کبد از دو منبع تأمین می شود: اعصاب واگ (X) و اعصاب اسپلانکنیک لگنی.

اعصاب واگ: ۱

عصب واگ (X) به همراه مری و در حین عبور آن از دیافراگم وارد شکم می شوند و عصب دهی پاراسمپاتیکی بخش های پیشین روده و پسین روده را تأمین می کنند. به دنبال ورودشان به شکم، تحت عنوان تنه های قدامی و خلفی واگ شاخه هایی را به شبکه جلوی مهره های شکمی می فرستند. این شاخه ها محتوی فیبرهای پاراسمپاتیک پیش عقده ای و آوران احشایی بوده که به همراه سایر اجزای شبکه جلوی مهره ای در طول شاخه های آئورت شکمی توزیع می شوند.

اعصاب اسپلانکنیک لگنی: ۱

عصاب اسپلانکنیک لگنی که فیبرهای پاراسمپاتیک پیش عقده ای از سطوح S2 تا S4 طناب نخاعی را با خود دارند، به شبکه هایپوگاستریک تحتانی در داخل لگن وارد می شوند. برخی از این فیبرها با حرکت به سمت بالا به درون بخش مزانتریک تحتانی شبکه جلوی مهره ای در شکم می روند. این فیبرها به محض رسیدن به آنجا، به همراه شاخه های شریان مزانتریک تحتانی توزیع شده و عصب دهی پاراسمپاتیکی پسین روده را تأمین می کنند.

سیستم روده ای:

سیستم روده ای، انشعابی از بخش احشایی سیستم عصبی بوده و یک مدار عصبی موضعی در دیواره لوله گوارش می باشد. این سیستم از اعصاب حسی و حرکتی تشکیل شده که به صورت دو شبکه به هم متصل (شبکه زیر مخاطی و میانتریک) در بین لایه های دیواره لوله گوارش و فیبرهای عصبی مرتبط با آنها سازمان یافته اند که این فیبرهای عصبی از بین این دو شبکه گذشته و از این شبکه ها به بافت های مجاور می روند. سیستم روده ای فعالیت های متعددی از لوله گوارش را تنظیم و هماهنگ می کند که شامل فعالیت ترشحات معده، جریان خون دستگاه گوارش و دوره های انقباض و شل شدن عضلات صاف (پریستالتیس) می شود.

اگرچه سیستم روده ای عموماً مستقل از سیستم عصبی مرکزی است، اما از اعصاب سمپاتیک پس عقده ای و پاراسمپاتیک پیش عقده ای اطلاعاتی دریافت می کند که فعالیت های آن را تعدیل می کنند.

عصب دهی سمپاتیک معده: (T6-T9)

مسیر عصب دهی سمپاتیک معده به صورت زیر است:

- ۱) یک فیبر سمپاتیک پیش عقده‌ای که از سطح T6 طناب نخاعی منشأ گرفته جهت ترک نخاع به یک ریشه قدامی وارد می‌شود.
- ۲) در محل سوراخ بین مهره‌ای، ریشه قدامی (که محتوی فیبر پیش عقده‌ای است) به ریشه خلفی متصل شده و تشکیل یک عصب نخاعی را می‌دهند.
- ۳) فیبر پیش عقده‌ای در خارج ستون مهره‌ای، عصب نخاعی را از طریق شاخه‌های ارتباطی سفید ترک می‌کند.
- ۴) شاخه‌های ارتباطی سفید که محتوی فیبر پیش عقده‌ای هستند به تنه سمپاتیک متصل می‌شوند.
- ۵) فیبر پیش عقده‌ای با ورود به تنه سمپاتیک بدون تشکیل سیناپس از این تنه عبور کرده و به عصب اسپلانژیک بزرگ وارد می‌شود.
- ۶) عصب اسپلانژیک بزرگ از ستون‌های دیافراگم گذشته و به عقده سلیاک وارد می‌شود.
- ۷) فیبر پیش عقده‌ای در عقده سلیاک با یک عصب پس عقده‌ای سیناپس برقرار می‌کند.
- ۸) فیبر پس عقده‌ای به شبکه فیبرهای عصبی اطراف تنه سلیاک متصل شده و در طول شاخه‌های آن امتداد می‌یابد.
- ۹) فیبر پیش عقده‌ای از شبکه‌های عصبی همراه با شاخه‌های تنه سلیاک که معده را خون‌رسانی می‌کنند گذشته و در نهایت به محل توزیع خود می‌رسد.
- ۱۰) این ورودی از سیستم سمپاتیک ممکن است فعالیت‌هایی از دستگاه گوارش را تعدیل کند که تحت کنترل سیستم عصبی روده‌ای هستند.

کبد:

کبد بزرگ‌ترین عضو بدن بوده و ۱۵۰۰ گرم وزن دارد و بخش فوقانی حفره شکم را درست زیر دیافراگم در نواحی هیپوکندرיום راست و اپی‌گاستر اشغال می‌نماید. بخش عمده کبد در زیر پوشش لبه دنده‌ای راست واقع شده است و نیمه راست دیافراگم آن را از جنب، ریه‌ها، پریکارد و قلب جدا می‌نماید. کبد به سمت چپ تا نیمه چپ دیافراگم (همی دیافراگم) چپ ادامه پیدا می‌کند. سطوح کبد عبارت‌اند از:

الف) سطح دیافراگمی: در جهات قدامی، فوقانی و خلفی.

ب) سطح احشایی: در جهت تحتانی.

سطح احشایی کبد با بخش شکمی مری، معده، دوازدهه، خم کولیک راست، کلیه و غده فوق کلیوی راست و کیسه صفرا تماس دارد. کبد به دو لوب راست و چپ تقسیم می‌گردد که به وسیله رباط داسی شکل از هم جدا می‌گردند. لوب راست خود شامل لوب مربعی ۱ و لوب دمی ۲ نیز می‌باشد. بین بخش اصلی لوب راست کبد و لوب مربع کیسه صفرا قرار دارد و مابین بخش اصلی لوب راست و لوب دم دار ورید اجوف تحتانی قرار دارد. لوب مربعی و لوب دمی از لحاظ عملکردی جزء لوب چپ کبد می‌باشند. در نتیجه مجاری کبدی چپ علاوه بر لوب چپ به لوب‌های مربعی و دمی نیز می‌روند.

پورتاهپاتیس ۳ یا ناف کبد بر روی سطح خلفی - تحتانی کبد و بین لوب‌های دمی و مربعی واقع شده است. بخش فوقانی لبه آزاد چادرینه کوچک به لبه‌های آن اتصال دارد.

مجاری کبدی راست و چپ، شاخه‌های راست و چپ شریان کبدی، ورید باب و اعصاب سمپاتیک و پاراسمپاتیک در داخل آن واقع شده‌اند.

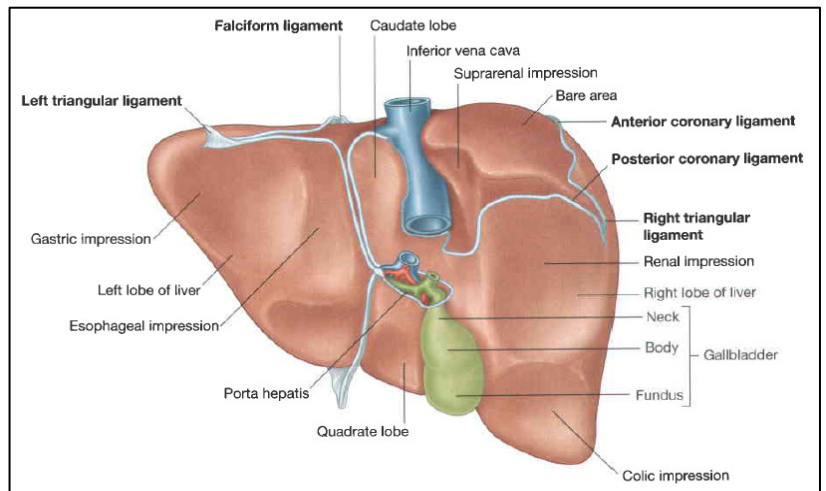
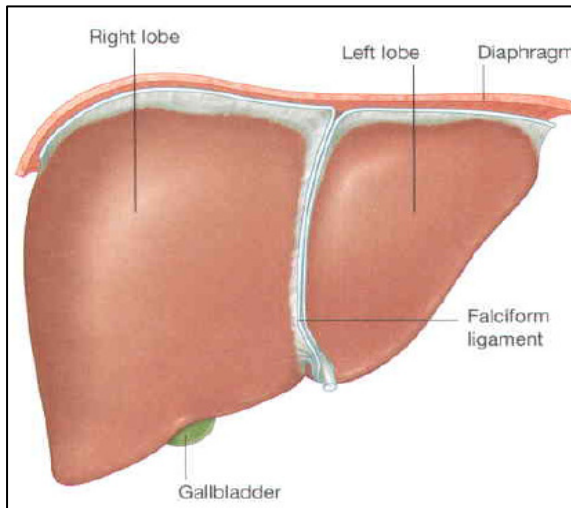
چند عقده لنفاوی در ناف کبدی واقع شده‌اند که لنف کبد و کیسه صفرا را دریافت می‌نمایند و لنف خود را به عقده‌های لنفاوی سلیاک می‌ریزند. صفاق تنها بخشی از کبد را می‌پوشاند. مجاورات مهم کبد عبارت‌اند از:

قدام: دیافراگم، لبه‌های دنده‌ای راست و چپ، جنب راست و چپ و کنار تحتانی هر دو ریه، زائده گزیفوئید و دیواره قدامی شکم در زاویه ساب کوستال.

خلف: دیافراگم، کلیه و غده فوق کلیوی راست، خم کبدی کولون، دوازدهه، کیسه صفرا، ورید اجوف تحتانی، مری و قعر معده.

1- Quadrate lobe
2- Caudate lobe
3- Porta hepatis

رباط داسی شکل (فالسسی فرم): چین دو لایه صفاقی می باشد که از جدار قدامی شکم (ناف) به سمت کبد می رود. لبه آزاد این رباط به شکل داس بوده و حاوی رباط گرد (بقایای ورید نافی) می باشد. رباط داسی شکل از سطح قدامی و سپس سطح فوقانی کبد عبور نموده و دو لایه می گردد. لایه راست، لایه فوقانی رباط کرونری را تشکیل می دهد. لایه چپ، لایه فوقانی رباط مثلثی را تشکیل می دهد. انتهای راست رباط کرونری، رباط مثلثی را به وجود می آورد. این رباطها کبد را به دیافراگم متصل می کند.



شکل ۳۲-۳: کبد بالا (شکل چپ) از عقب (شکل راست)

لایه های صفاقی تشکیل دهنده رباط کرونری کاملاً از هم جدا می باشند و بخشی از کبد بدون صفاق می ماند که ناحیه برهنه^۱ اطلاق می گردد که در تماس مستقیم با دیافراگم است.

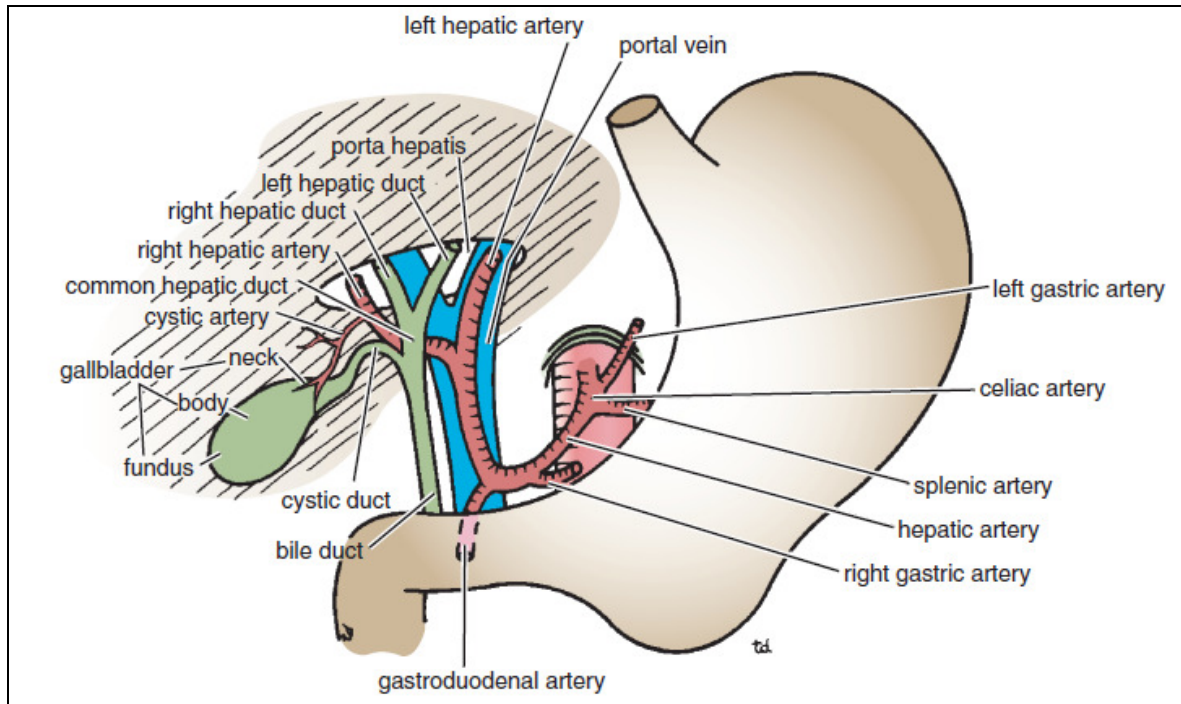
رباط گرد به سمت یک شیار بر روی سطح احشایی می رود و در ناف کبد به شاخه چپ ورید باب ملحق می گردد و لوب چپ را از لوب مربع جدا می کند. رباط وریدی (لیگامنتوزوم ونوزوم) که بقایای مجرای وریدی جنینی می باشد به شاخه چپ ورید باب متصل می گردد و در یک شیار در سطح احشایی کبد بالا می آید تا به ورید اجوف تحتانی متصل شود. این رباط، لوب دم دار را از لوب چپ جدا می نماید.

چادرینه کوچک از لبه های ناف کبد و شیار رباط وریدی منشأ می گیرد و به سمت انحنای کوچک معده و بولب دئودنوم می رود. خون رسانی کبد بر عهده شریان کبدی (شاخه شریان سلیاک) می باشد که به شاخه های انتهایی راست و چپ تقسیم می گردد و وارد پورتاهپاتیس می گردد. ورید باب نیز به شاخه های انتهایی راست و چپ تقسیم شده و در پشت شریانها وارد ناف کبد می گردد. وریدهای کبدی (به تعداد سه عدد یا بیشتر) در سطح خلفی کبد ظاهر می گردند و به ورید اجوف تحتانی تخلیه می شوند. در حدود ۳۰ درصد خون کبد به وسیله شریان کبدی و ۷۰ درصد توسط ورید باب تأمین می گردد. شریان کبدی خون اکسیژن دار و ورید باب خون حاوی مواد غذایی را تأمین می نمایند.

1- Bare area

کبد در حدود $\frac{1}{3}$ تا $\frac{1}{2}$ کل لنف بدن را می‌سازد. عروق لنفاوی پس از خروج از کبد وارد عقده‌های لنفاوی

پورتاهپاتیس می‌گردند که سپس به عقده‌های لنفاوی سلیاک می‌روند.



شکل ۳۳-۳: ساختارهایی که وارد پورتاهپاتیس می‌گردند و از آن خارج می‌گردند

چند رگ لنفی از سطح برهنه کبد با عبور از دیافراگم به عقده‌های لنفاوی مدیاستینال خلفی می‌ریزند.

به جز اعصاب سمپاتیک و پاراسمپاتیک از شبکه سلیاک یک شاخه کبدی بزرگ از تنه واگ قدامی به

طور مستقیم به کبد می‌رود.

مجاری صفراوی:

مجاری کبدی راست، لوب راست و مجرای کبدی چپ، لوب چپ، لوب مربع و لوب دم‌دار را تخلیه می‌نمایند. این مجاری پس از خارج شدن از ناف کبد و طی یک مسیر کوتاه به هم می‌پیوندند و مجرای کبدی مشترک را می‌سازند که طول آن حدود ۴ سانتی‌متر بوده و در داخل لبه آزاد چادرینه کوچک به سمت پایین می‌آید. این مجرا در سمت راست خود، مجرای سیستیک را از کیسه صفرا دریافت می‌نماید و مجرای صفراوی (کلدوک) را می‌سازد که طول آن حدود ۸ سانتی‌متر می‌باشد. این مجرا در ابتدا در لبه آزاد راست چادرینه کوچک در جلوی دهانه کیسه کوچک (منفذ وینسلو) واقع شده است. در این محل مجرا در جلوی لبه آزاد راست ورید باب و در سمت راست شریان کبدی واقع شده است. این مجرا در بخش دوم مسیر خود در پشت بخش اول دوازدهه و سمت راست شریان گاستروئودونال قرار دارد. این مجرا در بخش سوم مسیر خود در داخل ناودانی بر روی سطح خلفی سر لوزالمعده واقع می‌گردد. در این محل مجرای صفراوی در تماس با مجرای اصلی لوزالمعده است. مجرای صفراوی در نهایت با سوراخ نمودن دیواره خلفی بخش دوم دوازدهه

(تقریباً در وسط آن) پایین می‌یابد. مجرای اصلی لوزالمعده اغلب به مجرای صفراوی ملحق می‌گردد و همراه با یکدیگر به یک آمپول کوچک در دیواره دوازدهه تحت عنوان آمپول واتر^۱ باز می‌شوند. آمپول توسط یک برجستگی کوچک تحت عنوان پاپی اصلی دوازدهه به داخل دوازدهه بازمی‌گردد. بخش انتهایی هر دو مجرا و آمپول را عضله‌ای حلقوی تحت عنوان اسفنکتر اودی^۲ فراگرفته است.

کیسه صفرا:

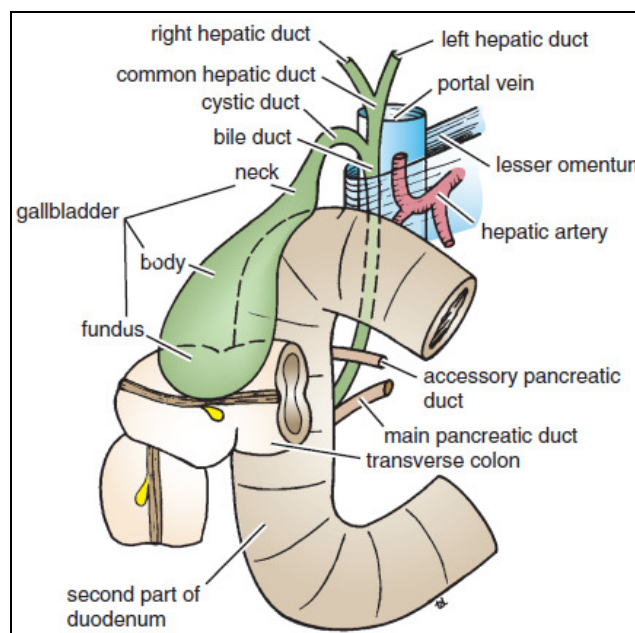
کیسه صفرا یک کیسه گلابی‌شکل می‌باشد که در سطح تحتانی کبد واقع شده است و ظرفیت آن در حدود ۳۰ تا ۵۰ میلی‌متر می‌باشد. کیسه صفرا به طاق (فوندوس)، تنه و گردن تقسیم می‌گردد. طاق کیسه صفرا گرد بوده اغلب از لبه تحتانی کبد بیرون می‌زند و در سطح نوک غضروف دنده‌ای نهم در سمت راست در تماس با دیواره قدامی شکم می‌باشد (نقطه مورفی). تنه با سطح احشایی کبد در تماس است گردن در امتداد مجرای سیستیک قرار دارد و به سمت چادرینه کوچک رفته و با پیوستن به کنار راست مجرای کبدی مشترک، مجرای صفراوی را ایجاد می‌کند. صفاق به شکل کامل فوندوس کیسه صفرا را فراگرفته و تنه و گردن را به سطح احشایی شکم متصل می‌نماید.

مجاورات کیسه صفرا عبارت‌اند از:

قدام: دیواره قدامی شکم و سطح تحتانی کبد.

خلف: کولون عرضی و بخش اول و دوم دوازدهه.

خون‌رسانی کیسه صفرا بر عهده شریان سیستیک می‌باشد که شاخه‌ای از شریان کبدی راست می‌باشد. ورید سیستیک نیز به طور مستقیم به ورید باب تخلیه می‌شود. لنف آن نیز به عقده‌های لنفاوی سیستیک تخلیه می‌شود که از آنجا به عقده‌های لنفاوی سلیاک می‌ریزد.



شکل ۳۴-۳: مجرای صفراوی و کیسه صفرا و مجاورت آن‌ها با کولون عرضی و دوازدهه.

- 1- Ampulla of vater
- 2- Sphincter of oddi

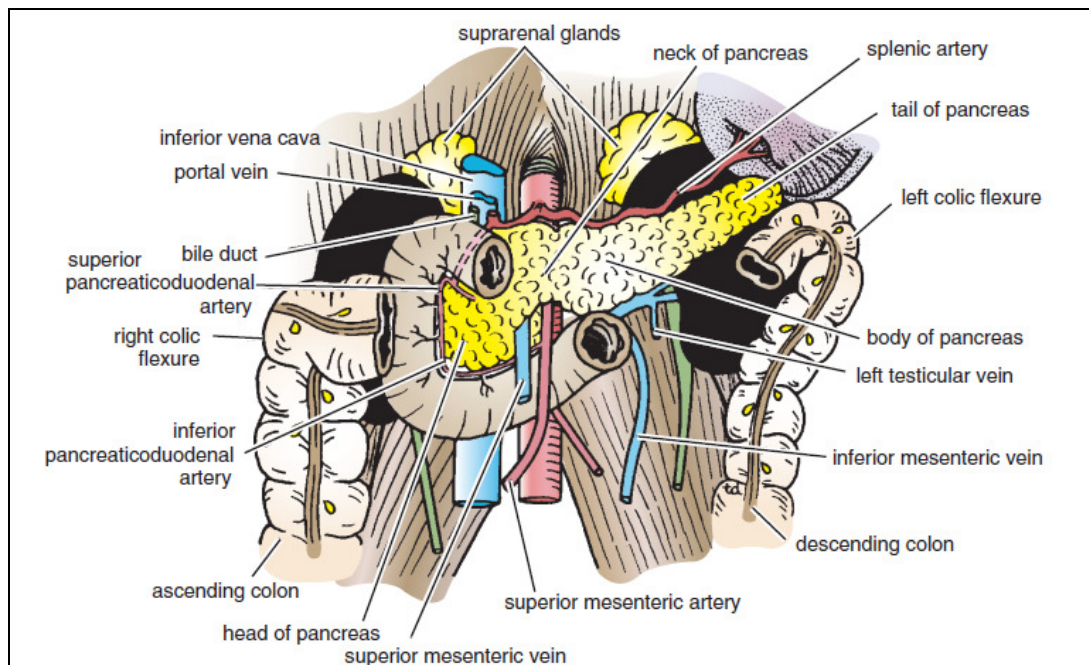
لوزالمعده (پانکراس):

پانکراس یک غده برون ریز و درون ریز به وزن تقریبی ۸۰ گرم می باشد که در اپیگاستر و ربع فوقانی چپ واقع شده است. غده مزبور دارای ساختار طویل بوده و نرم و لبوله می باشد.

لوزالمعده ساختاری طویل می باشد که بر روی دیواره خلفی شکم و خلف صفاق و پشت معده قرار دارد. لوزالمعده صفحه ترانس پیلوریک را قطع نموده و از سر، گردن، تنه و دم تشکیل می شود.

۱. سر لوزالمعده همانند یک دیسک می باشد و در تقعر دوازدهه واقع شده است. بخشی پائینی سر به سمت چپ تا پشت عروق مزانتریک فوقانی کشیده شده و زائده قلابی (uncinate) را به وجود می آورد.

۲. گردن بخش فشرده لوزالمعده می باشد و سر را به تنه متصل می نماید. گردن در جلوی عروق مزانتریک فوقانی قرار دارد و وریدهای طحالی و مزانتریک فوقانی در خلف گردن به هم متصل شده و تشکیل ورید باب را می دهند.



شکل ۳۵-۳: لوزالمعده و مجاورات قدامی کلیه ها.

۳. تنه به سمت بالا و طرف چپ خط وسط می آید و مقطع عرضی آن همانند یک مثلث می باشد.

۴. دم در داخل رباط اسپلینیکورنال و در تماس با ناف طحال می باشد.

مجاورات لوزالمعده عبارت اند از:

قدام: از راست به چپ: کولون عرضی و محل اتصال مزو کولون عرضی، کیسه کوچک و معده.

خلف: از راست به چپ: مجرای صفراوی مشترک (کلدو ک)، وریدهای باب و طحالی، وریدهای

مزانتریک فوقانی و تحتانی، ورید اجوف تحتانی، آئورت، مبدأ شریان مزانتریک فوقانی، عضله پسواس چپ، غده فوق کلیه چپ، کلیه چپ و ناف طحال.

مجرای اصلی لوزالمعده (ویرسونگ) از دم شروع می‌شود و با عبور از طول غده شاخه‌های بسیاری را دریافت می‌نماید. این مجرا همراه با مجرای صفراوی به پایی اصلی دوازدهه در حدود وسط بخش دوم دوازدهه بازمی‌گردد. گاهی هم به شکل مستقل وارد دوازدهه می‌گردد.

مجرای فرعی لوزالمعده (سانتورینی) اغلب با مجرای اصلی در ارتباط می‌باشد و در بالای مجرای اصلی وارد پایی فرعی دوازدهه می‌گردد.

خون‌رسانی لوزالمعده بر عهده شریان‌های طحالی و پانکراتیکوڈئودنال فوقانی و تحتانی می‌باشد. وریدهای همنام شریان‌ها به سیستم باب می‌ریزند. عقده‌های لنفاوی نیز در نهایت به عقده‌های لنفاوی سلیاک و مزانتریک فوقانی تخلیه می‌گردند.

طحال:

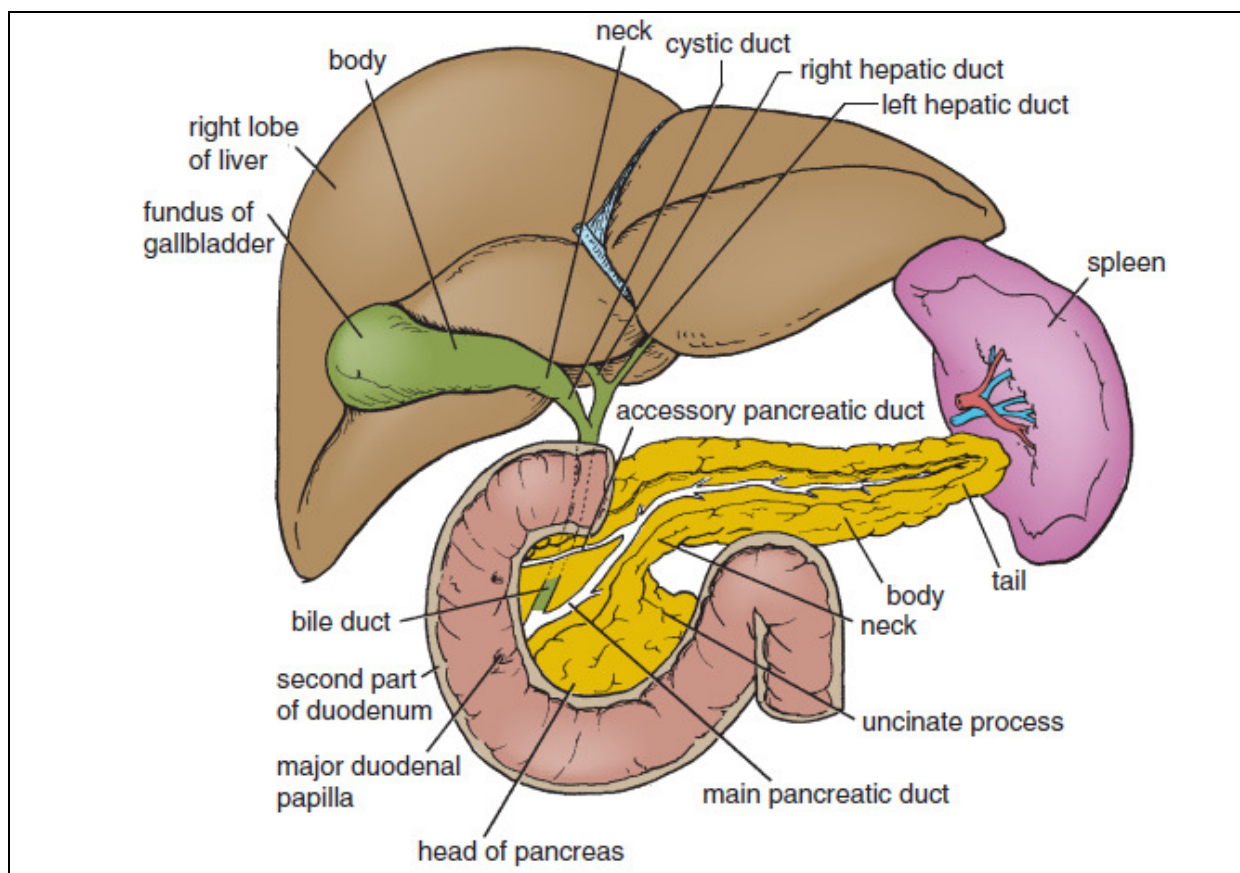
طحال بزرگ‌ترین توده لنفاوی منفرد و به وزن ۱۵۰ گرم است که به شکل بیضی بوده و لبه قدامی آن کنگره‌دار می‌باشد. طحال قرمز رنگ بوده و درست در زیر نیمه چپ دیافراگم و در مجاورت دنده‌های نهم، دهم و یازدهم واقع شده است. محور بلند آن در طول دنده دهم واقع شده است و قطب تحتانی آن فقط تا خط زیر بغلی میانی به جلو می‌آید و در معاینه قابل لمس نیست.

طحال به وسیله صفاق پوشیده می‌شود که از ناف طحال به شکل چادرینه (رباط) گاسترواسپلینیک به سمت انحناي بزرگ معده می‌رود (و با خود عروق گاستریک کوتاه و گاسترواپی پلوئیک چپ را همراه می‌برد). همچنین صفاق به شکل رباط اسپلینیکورنال (لینورنال) به سمت کلیه چپ می‌رود (و در داخل آن عروق طحالی و دم لوزالمعده واقع می‌شود).

مجاورات طحال عبارت‌اند از:

قدام: معده، دم لوزالمعده، خم کولیک چپ. کلیه چپ در امتداد کنار داخلی طحال قرار دارد.

خلف: دیافراگم، جنب چپ (بن‌بست کوستودیافراگماتیک)، ریه چپ و دنده‌های نهم، دهم و یازدهم.



شکل ۳۶-۳: برش قسمت‌های گوناگون لوزالمعده برای مشاهده بخش‌های مختلف مجرا.

فضای خلف صفاق:

فضای خلف صفاقی بر روی دیواره خلفی شکم در پشت صفاق جداری واقع شده است. این فضا از دوازدهمین مهره سینه‌ای و دنده دوازدهم تا ساکروم و ستیغ ایلیاک کشیده شده است. کف یا دیواره خلفی این فضا از داخل به خارج به وسیله عضلات پسواس و مربع کمری و مبدأ عضله عرضی شکم ایجاد شده است. لایه‌ای فاسیایی سطح قدامی هر یک از این عضلات را احاطه کرده است. در جلو لایه‌های فاسیایی بافت چربی قرار دارند که بستری را برای غدد فوق کلیوی، کلیه‌ها، بخش‌های صعودی و نزولی کولون و دوازدهه ایجاد می‌نمایند. همچنین جالب‌ها و عروق خونی کلیه‌ها و غدد فوق کلیوی در فضای خلف صفاقی واقع شده‌اند.

دستگاه ادراری:

کلیه‌ها:

کلیه‌ها اعضای لوبیایی شکل و به رنگ قرمز - قهوه‌ای بوده و در پشت صفاق بر روی بخش فوقانی دیواره خلفی شکم در دو طرف ستون مهره‌ها واقع شده‌اند. به علت وجود لوب راست کبد، کلیه راست کمی پایین‌تر از کلیه چپ است. روی کنار داخلی و مقعر هر کلیه، یک فرورفتگی بنام ناف کلیه وجود دارد که به وسیله به ضخیمی از بافت کلیوی فراگرفته شده و ناف کلیه اطلاق می‌شود. ناف کلیه دهانه سینوس کلیوی^۱ می‌باشد. از جلو به عقب ورید کلیوی، دو شاخه از شریان کلیوی، حالب و شاخه سوم شریان کلیوی از آن عبور می‌نمایند. عروق لنفاوی و اعصاب سمپاتیک نیز از درون ناف کلیه عبور می‌نمایند.

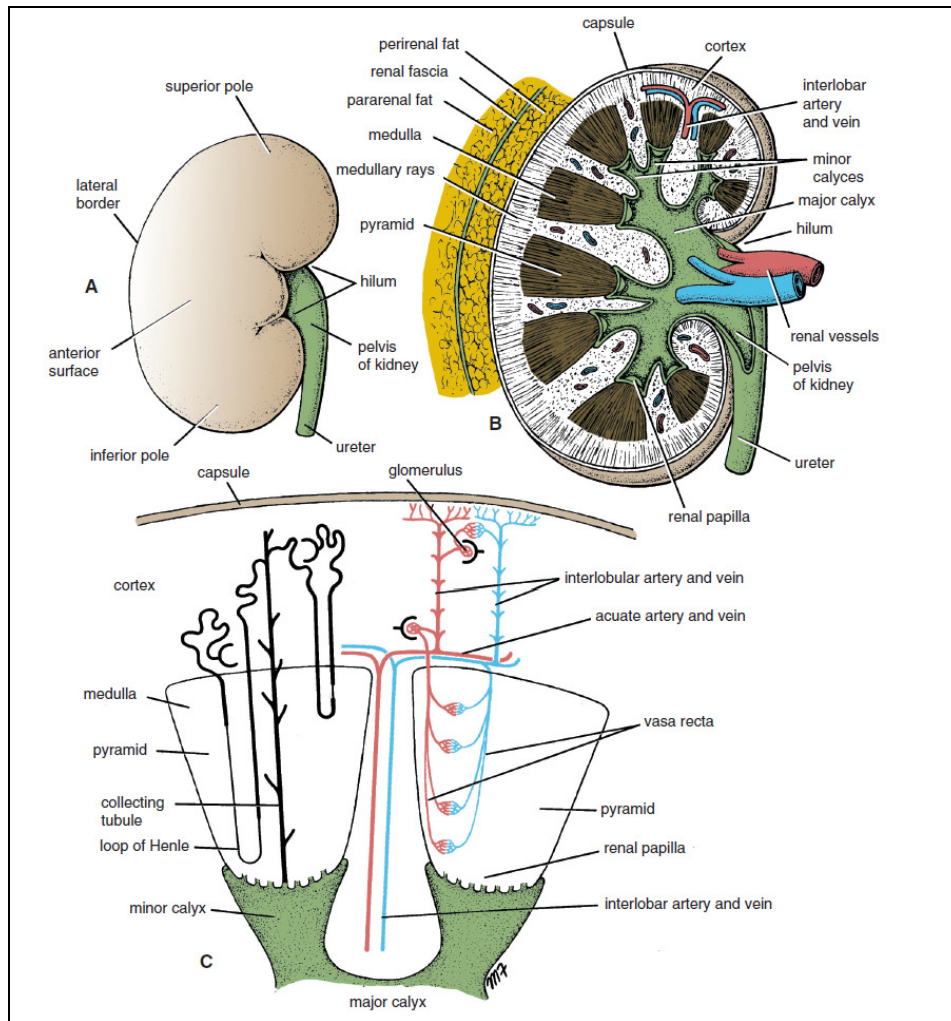
کلیه به ترتیب از داخل به خارج دارای پوشش‌های زیر می‌باشند:

۱. کپسول لیفی: که درست در تماس با سطح خارجی کلیه است.
۲. چربی پری رنال که کپسول لیفی را احاطه کرده است.
۳. فاسیای کلیوی که بافت همبند متراکمی در خارج چربی پری رنال است و کلیه‌ها و غدد فوق کلیوی را فراگرفته است.
۴. فاسیای کلیوی در خارج در امتداد فاسیا ترانسورسالیس واقع شده است.
۵. چربی پارارنال که بخشی از چربی خلف صفاقی می‌باشد و در خارج فاسیای کلیوی واقع شده است.

هر کلیه دارای یک بخش قشری بنام کورتکس^۲ (قشر) و یک بخش مغزی بنام مدولا^۳ می‌باشد. مدولا حاوی حدود ۸ تا ۱۲ هرم‌های کلیوی^۴ می‌باشد که قاعده آن‌ها به سمت کورتکس و رأس آن‌ها تحت عنوان پاپی کلیوی^۱ به سمت مرکز می‌باشد.

1- Renal sinus
2- Cortex
3- Medula
4 - renal pyramids

بخش‌هایی از کورتکس تحت عنوان ستون‌های کلیوی^۲ به داخل مدولا و بین هرم‌های مجاور کشیده می‌شوند. خطوطی تحت عنوان اشعه مغزی^۳ از قاعده هرم‌های کلیوی به سمت کورتکس کشیده شده‌اند.



شکل ۳۷-۳: (A) کلیه راست، سطح قدامی، (B) برش کروئال کلیه راست که کورتکس، مدولا، هرم‌ها، پایی‌های کلیوی و کالیس‌ها را نشان می‌دهد. (C) برش کلیه که نشان‌دهنده موقعیت نفرون‌ها و نحوه قرارگیری عروق خونی در داخل کلیه‌ها باشد. سینوس کلیوی که فضای داخل ناف کلیه است، حاوی انتهای فوقانی و متسع حالب تحت عنوان لگنچه کلیوی^۴ می‌باشد. لگنچه کلیوی به دو یا سه کالیس اصلی^۵ تقسیم می‌گردد که هر یک از آن‌ها به یک یا دو سه کالیس فرعی^۶ منتهی می‌گردند. رأس هرم کلیوی (پایی کلیوی) در درون کالیس فرعی قرار دارد... مجاورات مهم کلیه راست عبارت‌اند از: قدام: غده فوق کلیوی، کبد، بخش دوم دوازدهه و خم کولیک راست و قوس‌های روده کوچک.

- 1- Renal papilla
- 2- Renal columns
- 3- Medullary rays
- 4- Renal pelvis
- 5- Major calyces
- 6- Minor calyces

خلف: دیافراگم، بن بست کوستودیافراگماتیک، دنده دوازدهم و عضلات پسواس، مربع کمری و عرضی شکم. اعصاب ساب کوستال (T₁₂)، ایلووهیپوگاستریک و ایلواینگوینال (L₁) از پشت کلیه به سمت پایین و خارج می‌روند.

مجاورات مهم کلیه چپ عبارت‌اند از:

قدام: غدد فوق کلیوی، طحال، معده، لوزالمعده، خم کولیک چپ و قوس‌های ژژنوم.

خلف: دیافراگم، بن بست کوستودیافراگماتیک، دنده یازدهم و دوازدهم (کلیه چپ بالاتر می‌باشد) و عضلات پسواس، مربع کمری و عرضی شکم. اعصاب ساب کوستال (T₁₂)، ایلووهیپوگاستریک و ایلواینگوینال (L₁) مشابه کلیه چپ از پشت کلیه به سمت پایین و خارج می‌روند.

شریان کلیوی در سطح دیسک بین مهره‌های اولین و دومین مهره کمری از آئورت جدا می‌گردد. هر شریان کلیوی اغلب به ۵ شریان سگمنتال تقسیم می‌گردد که چهار شاخه از جلو و یک شاخه از پشت لگنچه کلیوی به ناف کلیه وارد می‌گردد. این شاخه‌ها به سگمان‌ها یا مناطق کلیه می‌روند. یک شریان لوبار برای هر هرم کلیوی از هر شریان سگمنتال جدا می‌گردد. از هر شریان لوبار قبل از ورود به بافت کلیه دو یا سه شریان بین لوبی (اینترلوبار) جدا می‌گردد. شریان‌های قوسی ۱ در محل اتصال کورتکس و مدولا از شریان‌های بین لوبی جدا می‌گردند و بر روی قاعده هرم‌ها قوس می‌زنند و در کورتکس به سمت محیط می‌روند. شریانچه‌های (آرتریول‌های) آوران به شکل شاخه‌هایی از شریان‌های بین لوبی خارج می‌گردند. ورید کلیوی از ناف کلیه در جلوی شریان کلیوی خارج می‌گردد و به ورید اجوف تحتانی می‌ریزد.

تخلیه لنفاوی به عقده‌های آئورتی خارجی در اطراف مبدأ شریان کلیوی صورت می‌گیرد.

حالب:

حالب‌ها لوله‌هایی عضلانی می‌باشند که از کلیه‌ها تا سطح خلفی مثانه کشیده شده‌اند و طول هر یک از آن‌ها ۲۵ سانتی‌متر می‌باشد.

مشابه مری ۳ محل تنگی در حالب وجود دارد:

۱. محل اتصال به لگنچه.
۲. محل چین خوردن حین عبور از دهانه لگن و محل سوراخ کردن دیواره مثانه (تنگ‌ترین بخش).

انتهای فوقانی حالب متسع و قیفی شکل می‌شود و لگنچه کلیوی نام دارد. حالب از ناف کلیه خارج می‌گردد و به شکل عمودی در پشت صفاق جداری (و چسبیده به آن) بر روی عضله پسواس نزول می‌نماید. عضله مربوط حالت را از نوک زوائد عرضی مهره‌های کمری جدا می‌سازد. حالب با عبور از روی محل دو شاخه شدن شریان ایلیاک در جلوی مفصل ساکروایلیاک وارد لگن می‌گردد. سپس حالب روی دیواره خارجی لگن تا محل خار ایسکیال نزول می‌نماید و با عبور به سمت جلو به زاویه خارجی مثانه وارد می‌گردد.

مجاورات حالب راست عبارت‌اند از:

قدام: دوازدهه، بخش انتهایی ایلئوم، عروق کولیک راست و ایلئوکولیک، عروق تستیکولار یا تخمدانی راست و ریشه مزانتر روده باریک.

خلف: عضله پسواس راست که حالب را از زوائد عرضی مهره‌های کمری جدا می‌سازد و محل دو شاخه شدن شریان ایلیاک مشترک است.

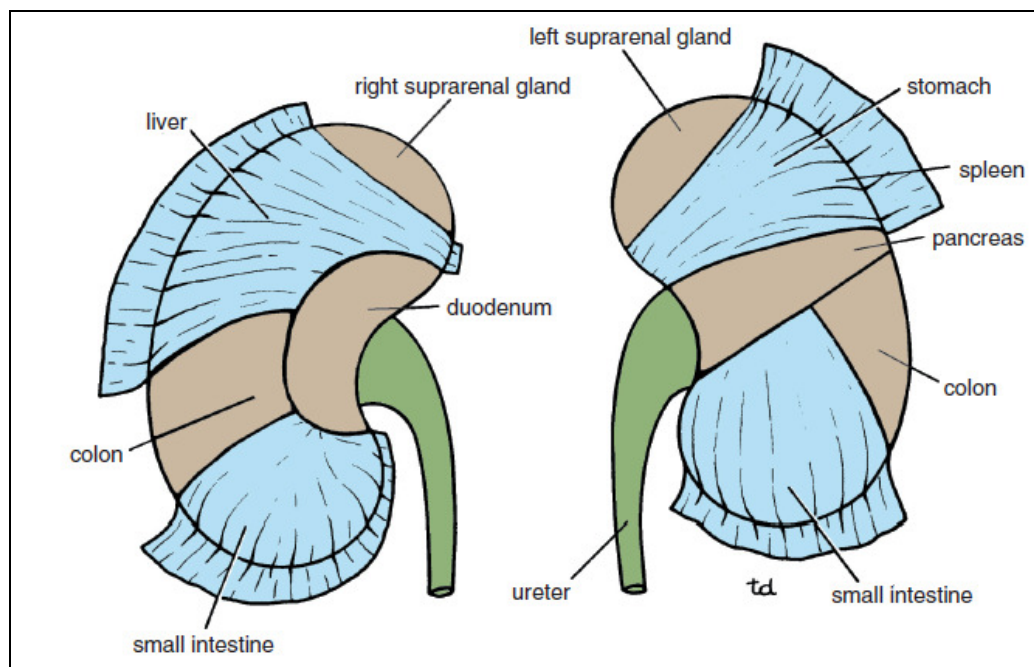
مجاورات حالب چپ عبارت‌اند از:

قدام: کولون سیگموئید و مزوکولون سیگموئید، عروق کولیک چپ و عروق تستیکولار یا تخمدانی چپ.
خلف: عضله پسواس چپ که آن را از زوائد عرضی مهره‌های کمری جدا می‌سازد، عصب ژنیتوفمورال و محل دوشاخه شدن شریان ایلیاک مشترک.

ورید مزاتریک تحتانی در طول کنار داخلی حالب چپ واقع شده است.

خون‌رسانی بخش فوقانی حالب بر عهده شریان کلیوی، بخش میانی آن بر عهده شریان بیضه‌ای (تستیکولار) یا تخمدانی و گاهی آئورت و ایلیاک مشترک می‌باشد و بخش تحتانی آن در لگن بر عهده شریان مثانه‌ای فوقانی و گاهی ایلیاک داخلی می‌باشد.

تخلیه وریدی به وریدهای همنام صورت گرفته و لنف آن به عقده‌های آئورتی خارجی کمری و عقده‌های ایلیاک می‌ریزد. عصب دهی آن بر عهده شبکه‌های کلیوی، تستیکولار (یا تخمدانی) و هیپوگاستریک (در لگن) می‌باشد. الیاف آوران اعصاب سمپاتیکی در سگمان‌های اول و دوم کمری وارد نخاع می‌گردند.



شکل ۳۸-۳: مجاورت قدامی کلیه‌ها. نواحی تیره حاکی از مناطقی است که کلیه در تماس مستقیم با احشاء مجاور می‌باشد.

غدد فوق کلیوی:

غدد فوق کلیوی اعضاء خلف صفاقی زردرنگی می‌باشند که بر روی قطب فوقانی کلیه‌ها واقع شده‌اند. این غدد به وسیله چربی پری رنال از کلیه‌ها جدا می‌گردند. هر غده دارای یک بخش قشری زردرنگ و یک بخش مرکزی قهوه‌ای‌رنگ می‌باشد. غده فوق کلیوی راست به شکل هرم می‌باشد و در قطب فوقانی کلیه راست واقع شده است. این غده در پشت لوب راست کبد (ناحیه برهنه کبد) واقع شده است و در سمت داخل تا پشت ورید اجوف تحتانی کشیده می‌شود. این غده در خلف روی دیافراگم تکیه می‌زند.

غده فوق کلیوی چپ به شکل هلال می‌باشد و در طول کنار داخلی کلیه چپ از قطب فوقانی تا ناف کلیه امتداد دارد. این غده در پشت لوزالمعده، کیسه کوچک و معده واقع شده است و در عقب روی دیافراگم تکیه دارد. در سمت داخل آن نیز آئورت و شبکه سلیاک قرار دارد.

خون‌رسانی غدد فوق کلیوی بر عهده سه شریان است:

۱- شریان فوق کلیوی فوقانی شاخه شریان فرنیک تحتانی

۲- شریان فوق کلیوی میانی شاخه آئورت

۳- شریان فوق کلیوی تحتانی شاخه شریان کلیوی.

تخلیه وریدی غده فوق کلیوی راست به ورید اجوف تحتانی و غده فوق کلیوی چپ به ورید کلیوی

صورت می‌گیرد.

تخلیه لنفاوی به عقده‌های آئورتنی خارجی صورت می‌گیرد. عصب دهی غده نیز بر عهده الیاف

سمپاتیک پس عقده‌ای جدا شده از اعصاب اسپلانکنیک می‌باشد.

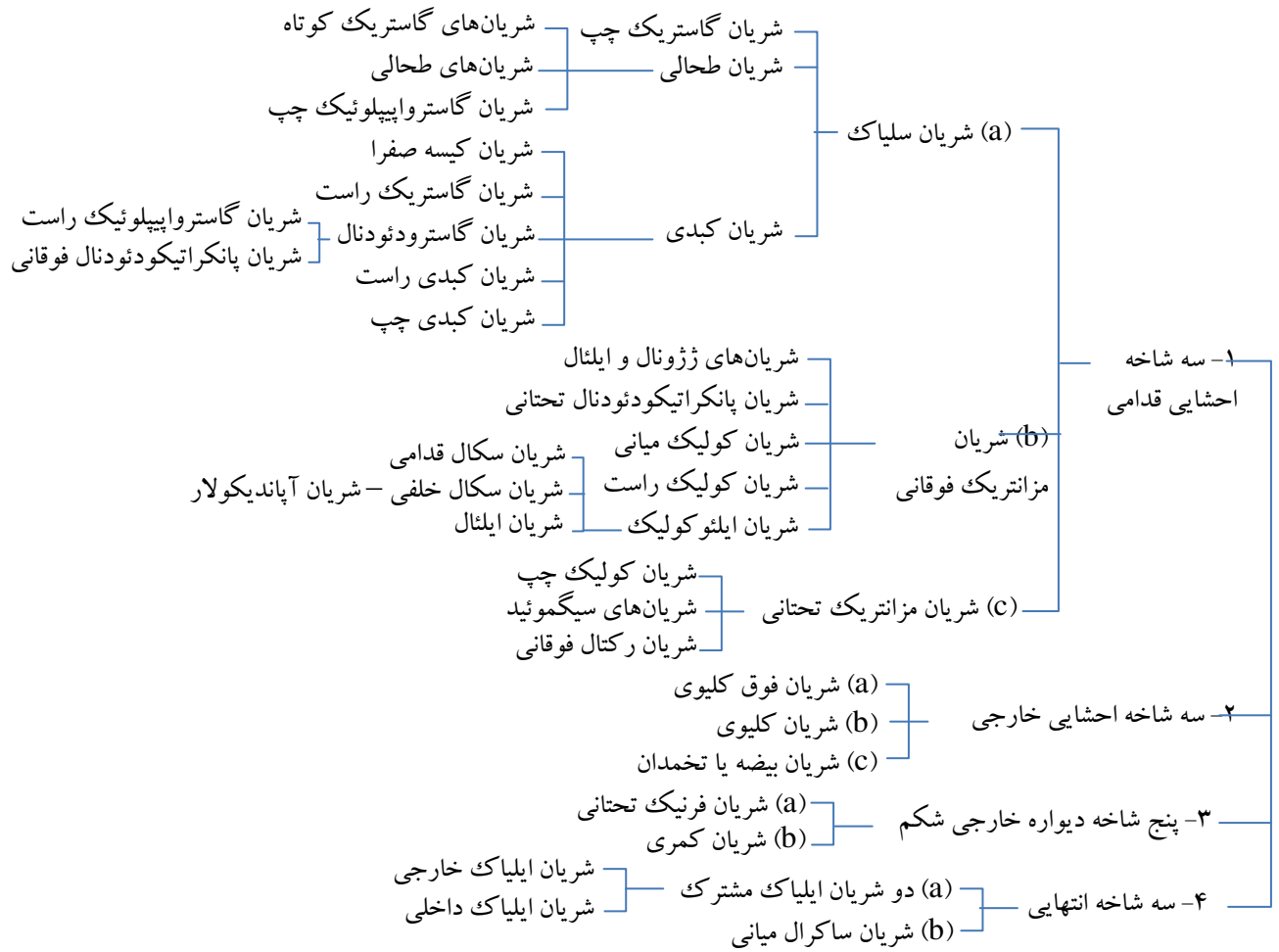
آئورت:

آئورت از سوراخ آئورتی در دیافراگم در جلوی دوازدهمین مهره سینه‌ای وارد شکم می‌گردد. این شریان در پشت صفاق بر روی سطح قدامی تنه مهره‌های کمری نزول می‌کند و در سطح چهارمین مهره کمری به دو شریان ایلیاک مشترک تقسیم می‌گردد. ورید اجوف تحتانی، سیسترن‌کیلی^۱ و مبدأ ورید آزیگوس در سمت راست آن و تنه سمپاتیک چپ در سمت چپ آن واقع شده‌اند. شاخه‌های آن در نمودار ۱-۳ ذکر شده است.

شریان‌های ایلیاک مشترک: پس از جدا شدن از آئورت در سطح چهارمین مهره کمری در طول کنار داخلی عضله پسواس به سمت پایین و خارج می‌روند. هر شریان در جلوی مفصل ساکروایلیاک خاتمه می‌یابد و به دو شریان ایلیاک خارجی و داخلی تقسیم می‌گردد. حالب در هر سمت از جلوی محل دوشاخه شدن شریان ایلیاک مشترک عبور می‌نماید.

شریان ایلیاک خارجی: در کنار داخلی عضله پسواس از دهانه لگن عبور می‌نماید و با عبور از زیر رباط اینگوینال و تحت عنوان شریان رانی وارد ران می‌گردد. شریان اپی‌گاستریک تحتانی درست در بالای رباط اینگوینال جدا می‌گردد. این شریان با عبور به سمت بالا و داخل در لبه داخلی حلقه اینگوینال عمقی قرار می‌گیرد و در پشت عضله مستقیم شکم وارد غلاف رکتوس می‌گردد. شریان سیرکومفلکس (چرخشی) ایلیاک عمقی در نزدیکی شریان اپیگاستریک تحتانی جدا می‌گردد و با عبور به سمت خار خاصره‌ای فوقانی قدامی و ستیغ ایلیاک می‌رود و خون‌رسانی عضلات دیواره قدامی شکم را بر عهده دارد.

شریان ایلیاک داخلی در جلوی مفصل ساکروایلیاک وارد لگن می گردد و در بخش لگن توضیح داده می شود.

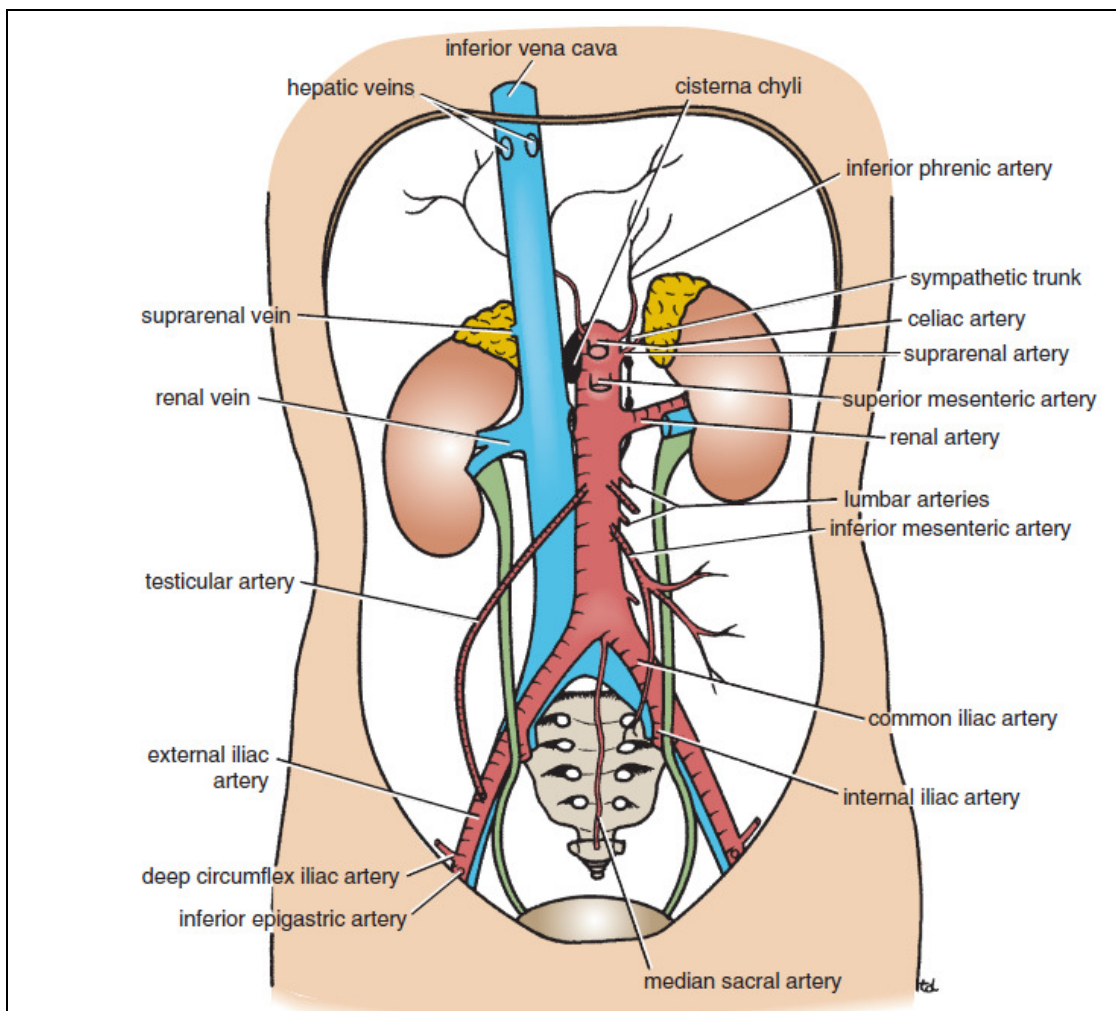


نمودار ۱-۳: شاخه های آنورت شکمی

وریدها:

ورید اجوف تحتانی:

ورید اجوف تحتانی بخش عمده خون بدن در زیر دیافراگم را به دهلیز راست قلب تخلیه می نماید. این ورید از الحاق وریدهای ایلیاک مشترک در پشت شریان ایلیاک مشترک راست و در سطح پنجمین مهره کمری ایجاد می گردد. ورید اجوف تحتانی در سمت راست آنورت صعود می کند و بعد از سوراخ نمودن تاندون مرکزی دیافراگم در سطح هشتمین مهره سینه ای وارد دهلیز راست قلب می گردد.



شکل ۳۰-۳: آنورت و ورید اجوف تحتانی.

تنه سمپاتیک راست در پشت کنار راست ورید اجوف تحتانی و حالب راست در فاصله $1/3$ سانتی متری از کنار راست این ورید واقع شده است. از سطح قدامی ورید اجوف تحتانی در طول مسیرش عناصر زیر می گذرند: شریان ایلیاک خارجی راست، ریشه مزانتر، شریان گنادال، قسمت سوم دوازدهه، سر پانکراس، قسمت اول دوازدهه، مجرای صفراوی، ورید پورت و شریان کبدی.

شاخه های ورید اجوف تحتانی عبارت اند از:

الف) دو شاخه احشایی قدامی یعنی وریدهای کبدی راست و چپ.

ب) سه شاخه احشایی خارجی: ورید فوق کلیوی راست (در سمت چپ به ورید کلیوی چپ تخلیه می گردد). وریدهای کلیوی و ورید تستیکولار یا تخمدانی راست (در سمت چپ به ورید کلیوی چپ می ریزد).

ج) پنج شاخه دیواره خارجی شکم: ورید فرنیک تحتانی و چهار ورید کمری.

د) سه ورید در ابتدای آن: دو ورید ایلیاک مشترک و ورید ساکرال میانی.

ورید مزانتریک تحتانی:

ورید مزانتریک تحتانی از نیمه کانال مقعدی به شکل ورید رکتال فوقانی شروع می‌شود. این ورید در سمت چپ شریان مزانتریک تحتانی و خم دئودنوژونال بر روی دیواره خلفی شکم صعود می‌کند و در پشت لوزالمعده به ورید طحالی ملحق می‌گردد. این ورید شاخه‌های همنام شریان مزانتریک تحتانی را دریافت می‌کند.

ورید طحالی:

ورید طحالی در ناف طحال از الحاق چند ورید ایجاد می‌گردد و سپس وریدهای گاستریک کوتاه و گاسترواپی پلوئیک چپ را دریافت می‌نماید. ورید طحالی در داخل رباط اسپلینیکورنال (لینورنال) در پشت لوزالمعده و در زیر شریان طحالی سیر می‌نماید و در پشت گردن لوزالمعده به ورید مزانتریک فوقانی متصل می‌گردد و ورید باب را تشکیل می‌دهد. وریدهایی از لوزالمعده و ورید مزانتریک تحتانی به آن تخلیه می‌شوند.

ورید مزانتریک فوقانی:

ورید مزانتریک فوقانی از محل اتصال ایلئوم به سکوم شروع می‌شود و به روی دیواره خلفی شکم در داخل ریشه مزانتر روده باریک و در سمت راست شریان مزانتریک فوقانی به سمت بالا می‌آید. این ورید از جلوی بخش سوم دوازدهه و پشت گردن لوزالمعده عبور می‌نماید و در این محل با اتصال به ورید طحالی ورید باب را می‌سازد. این ورید شاخه‌های همنام از شریان مزانتریک فوقانی را دریافت می‌نماید و همچنین وریدهای پانکراتیکودئودنال تحتانی و گاسترواپی پلوئیک راست به آن تخلیه می‌گردند.

عروق لنفاوی:

عقدده‌های لنفاوی درست در مجاورت آئورت بوده و زنجیره‌های پره آئورتیک و آئورتی خارجی راست و چپ (پاراآئورتیک یا کمری) را ایجاد می‌کنند.

عقدده‌های لنفاوی پره آئورتیک اطراف مبدأ شریان‌های سلیاک، مزانتریک فوقانی و تحتانی واقع شده‌اند و به نام همان شریان مجاور اطلاق می‌گردند. این عقدده‌ها لنف دستگاہ گوارش از $\frac{1}{3}$ تحتانی مری تا نیمه کانال مقعدی، طحال، لوزالمعده، کیسه صفرا و بخش عمده کبد را دریافت می‌نمایند. عروق لنفاوی و ابران، تنه بزرگ روده‌ای^۱ را تشکیل می‌دهند.

عقدده‌های آئورتی خارجی (پاراآئورتیک یا کمری) لنف کلیه‌ها و غدد فوق کلیوی، بیضه‌ها در مردان و تخمدان، لوله‌های رحمی و فوندوس رحم در زنان، عروق لنفاوی عمقی دیواره‌های شکم و عقدده‌های ایلیاک مشترک را دریافت می‌نمایند. عروق لنفاوی و ابران تنه‌های کمری راست و چپ را تشکیل می‌دهند.

1- Large intestinal trunk

مجرای توراسیک در شکم به شکل یک کیسه لنفاوی طولانی تحت عنوان سیستمناکیلی شروع می‌گردد. این مجرا درست در زیر دیافراگم در جلوی دو مهره اول کمری و در سمت راست آئورت واقع شده است. سیستمناکیلی بخش‌های زیر را دریافت می‌نماید:

۱- تنه روده‌ای

۲- تنه‌های کمری راست و چپ

۳- برخی عروق لنفاوی کوچک که از بخش تحتانی قفسه سینه به پایین می‌آیند.

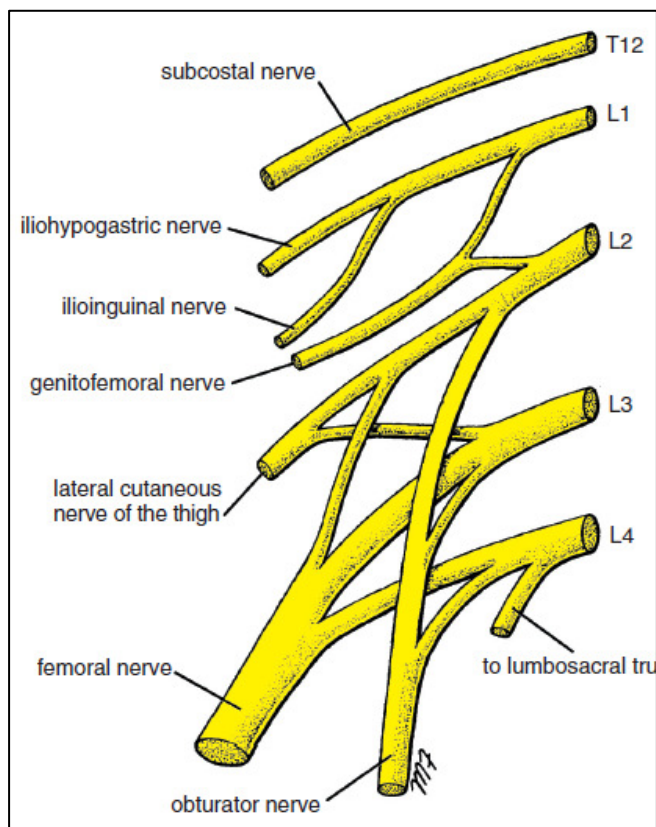
اعصاب:

شبکه کمری (لومبار) ۱

شبکه کمری در ضخامت عضله پسوآس از شاخه‌های قدامی ۴ عصب کمری فوقانی ایجاد می‌شود. شاخه‌های قدامی، شاخه‌های ارتباطی خاکستری را از تنه سمپاتیک دریافت می‌نمایند و از دو شاخه قدامی فوقانی شبکه کمری، شاخه‌های ارتباطی سفید جدا شده و به تنه سمپاتیک می‌روند. شاخه‌های شبکه از کنار داخلی و خارجی و سطح قدامی عضله پسوآس خارج می‌گردند.

عصب ایلیوهیپوگاستریک، ایلیواینگوینال، جلدی رانی خارجی و رانی به ترتیب از بالا به پایین از کنار

خارجی پسوآس خارج می‌گردند.



اعصاب ایلیوهیپوگاستریک و ایلیواینگوینال ((L1) وارد دیواره‌های خارجی و قدامی شکم می‌گردند. عصب ایلیوهیپوگاستریک حس پوست بخش تحتانی دیواره قدامی شکم را تأمین می‌نماید. عصب ایلیواینگوینال پس از عبور از مجرای اینگوینال حس پوست کشاله ران و اسکروتوم یا لب بزرگ را تأمین می‌نماید. اعصاب ایلیواینگوینال ایلیوهیپوگاستریک الیافی را به عضلات مایل داخلی، مایل خارجی و عرضی شکم می‌فرستند.

عصب جلدی رانی خارجی: در جلوی عضله ایلیاکوس از حفره ایلیاک عبور می‌نماید و در پشت انتهای خارجی رباط اینگوینال وارد آن می‌گردد و حس پوست سطح خارجی ران را تأمین می‌نماید.

عصب رانی یا فمورال ((L2,3,4: بزرگ‌ترین شاخه شبکه کمری می‌باشد. این عصب در بین عضلات ایلیاکوس و پسوآس به سمت پایین و خارج می‌رود و در پشت رباط اینگوینال و در خارج عروق رانی و غلاف

رانی وارد ران می گردد. در شکم این عصب شاخه‌ای به عضله ایلیاکوس می دهد. این عصب الیافی را به عضلات ایلیاکوس، پکتینئوس، سارتوریوس و چهار سر رانی می فرستد و حس سطح قدامی ران (به وسیله شاخه‌های جلدی بینایی) و نیمه داخلی ساق و پا (به وسیله شاخه صافن) را بر عهده دارد. چند شاخه مفصلی هم به مفاصل هیپ و زانو می روند.

عصب اوبتوراتور و ریشه چهارم کمری تنه لومبوساکرال از کنار داخلی پسواس در دهانه لگن خارج می شوند. عصب اوبتوراتور (L2,3,4) در جلوی مفصل ساکروایلیاک و پشت عروق ایلیاک از دهانه لگن عبور می نماید. این عصب با عبور از سوراخ اوبتوراتور از لگن وارد ران می گردد. عصب اوبتوراتور به عضلات گراسیلیس، ادوکتور برویس، ادوکتور لونگوس، اوبتوراتور خارجی، پکتینئوس، ادوکتور مگنوس عصب دهی می کند. همچنین حس پوست سطح قدامی ران نیز بر عهده این عصب است. چند شاخه مفصلی هم به هیپ و زانو می روند. ریشه چهارم لگنی تنه لومبوساکرال در تشکیل شبکه ساکرال دخیل می باشد. این عصب در جلوی بال ساکروم به پایین می آید و به اولین عصب ساکرال متصل می گردد.

عصب ژنیتوفمورال (L1,2) از سطح قدامی عضله پسواس خارج می گردد. عصب مربوطه در جلوی عضله به پایین می آید و به دو شاخه تقسیم می گردد:

۱- یک شاخه ژنیتال که وارد طناب اسپرما تیک شده و به عضله کرماستر می رود.

۲- شاخه رانی که عصب دهی حسی منطقه کوچکی از پوست ران را تأمین می نماید.

این عصب در رفلکس کرماستریک دخیل است که در آن تحریک پوست ران در مردان سبب انقباض رفلکسی عضله کرماستر می گردد و بیضه را در داخل اسکروتوم بالا می کشد.

. تنه سمپاتیک (بخش کمری):

بخش شکمی تنه سمپاتیک در طول کنار داخلی عضله پسواس و بر روی تنه مهره‌های کمری واقع شده است. تنه سمپاتیک از پشت رباط قوسی داخلی وارد شکم می گردد و با عبور از پشت عروق ایلیاک مشترک به سمت لگن می رود. تنه سمپاتیک راست در پشت کنار راست ورید اجوف تحتانی و تنه سمپاتیک چپ در مجاورت کنار چپ آئورت واقع شده است.

تنه سمپاتیک دارای چهار یا پنج گانگلیون می باشد که اغلب گانگلیون‌های اول و دوم به هم می پیوندند.

شاخه‌های سمپاتیک شکمی عبارت‌اند از:

شاخه‌های ارتباطی سفید که دو گانگلیون اول را به دو عصب اول نخاعی کمری مرتبط می سازند. هر

شاخه سفید حاوی الیاف پیش عقده‌ای و الیاف حسی آوران می باشد.

شاخه‌های ارتباطی خاکستری که هر گانگلیون را به عصب نخاع کمری همنام مرتبط می سازند. هر

شاخه خاکستری حاوی الیاف پس عقده‌ای می باشد که به عروق خونی، غدد و عضلات راست کننده مو در پوست می روند.

الیافی که از جلوی عروق ایلیا مشترک به سمت پایین و داخل و به طرف لگن می‌روند و در آنجا همراه با شاخه‌هایی از اعصاب سمپاتیک در جلوی آئورت، یک دسته عصبی بزرگ تحت عنوان شبکه هیپوگاستریک فوقانی را تشکیل می‌دهند.

شبکه آئورتی:

الیاف سمپاتیک پیش عقده‌ای و پس عقده‌ای. الیاف پاراسمپاتیک پیش عقده‌ای و الیاف آوران (حسی) احشایی شبکه عصبی تحت عنوان شبکه آئورتی را در اطراف بخش شکمی آئورت ایجاد می‌کنند. افزایش ابعاد این شبکه در مناطق مختلف به ترتیب شبکه‌های سلیاک، کلیوی، مزانتریک فوقانی و مزانتریک تحتانی را تشکیل می‌دهد.

شبکه سلیاک به‌طور عمده از دو گانگلیون سلیاک تشکیل شده که به‌وسیله شبکه وسیعی از الیاف عصبی که اطراف مبدأ شریان سلیاک را احاطه می‌کنند به یکدیگر متصل می‌گردند. این گانگلیون‌ها اعصاب اسپلانکنیک بزرگ و کوچک (الیاف سمپاتیک پیش عقده‌ای) و فرنیک راست را دریافت می‌نمایند. شاخه‌های پس عقده‌ای همراه شاخه‌های شریان سلیاک می‌باشند و با آن‌ها توزیع می‌گردند. الیاف واگ پاراسمپاتیک نیز همراه شاخه‌های شریان هستند.

شبکه مزانتریک تحتانی الیاف پاراسمپاتیک را از اعصاب پاراسمپاتیک ساکرال دریافت می‌نمایند.

درد شکمی سوماتیک:

پیام‌های درد احشایی از شکم در اعصاب نخاعی سگمنتال زیر به دستگاه عصبی مرکزی می‌رسند:

بخش مرکزی دیافراگم: عصب فرنیک (C_{3,4,5}).

بخش محیطی دیافراگم: اعصاب بین دنده‌ای (T₇₋₁₁).

دیواره قدامی شکم: اعصاب توراسیک (T₇₋₁₂) و اولین عصب کمری.

دیواره لگن: عصب اوبتوراتور (L_{2,3,4}).